내분비학
1차 출족(1)

<차례>

권 상 모 - 내분비 호르몬 생리 총론 ····· p.2

권 상 모 - 뇌하수체 호르몬 생리 ····· p.13

강 양 호 - 뇌하수체 전엽호르몬 작용과 조절 및 평가 ····· p.15

강 양 호 - 뇌하수체 전엽 기능 항진 ····· p.29

김 학 진 - 신경 내분비 영상진단 ····· p.43

김 미 진 - 뇌하수체 증례 ····· p.64

이 동 원 - 다발성 내분비선 이상 ····· p.81

이 동 원 - 뇌하수체 기능 저하증 ····· p.96

이 동 원 - 항이뇨호르몬, 요붕증 ····· p.126

조 원 호 - 뇌하수체종양의 외과적 치료 ····· p.144

출	분 류	내분비학	수업시간	10.19(목) 1교시
			담당교수	권상모 교수님
족	수 업	내분비 호르몬 생리 총론	작성자	김근우

제 작 자 코 멘 트

(2021-1은 18학번 出, 2021-2는 19학번 出입니다.)
정리족에 이어 출족에도 답의 근거를 강의록 페이지로 모두 표기해두었으니 정리족에서 찾으실 때도 도움되시길 바랍니다. 중요한 개념들에서 이 파트의 문제는 나오는 것 같습니다. 정리족에서 중요한 부분과 출족에 나왔던 부분을 쓸 수 있게 숙지하시면 해결하실 수 있을 것같습니다. 뇌하수체 호르몬 생리 파트의 출족을 따로 만들었기 때문에 이후 권상모 교수님 수업 담당해주시는 분의 출족과 이어서 보시면 될 것 같습니다.
선배족에 출을 타신다고 되어있는데 작년 2학기에는 한 문제 탈출하셨습니다. Ca2+ 조절 기전에 관한 문제로 원래는 아래 summary에 있는 문제만 나오다가 새로운 내용을 물어보셨습니다. 이번 수업에서도 Ca2+ 조절 기전을 매우 강조하셨으니 정리족 참고 부탁드립니다. 2교시 막판에 뇌하수체 호르몬 생리에 대해서도 진짜 조금 설명해주셨지만 그 내용으로는 출족을 만들기 어려워서 내분비 호르몬 생리 총론의 문제만 담았습니다. 혹시 수정할 사항 있으면 연락주세요.(22)
출
<Summary>
1. Amine hormone의 합성

전구체	호르몬
Tyrosine	dopamine, epinephrine, norepinephrine, thyroid hormone
Tryptophan	serotonin, melatonin
Glutamic acid	histamine

2. Receptor에 문제가 생긴 내분비계 질환
(1)CRH, ACTH, cortisol 모두 높은 경우 : 시상하부 문제(negative feedback failure)
(2)CRH만 낮고 ACTH, cortisol 높은 경우 : 뇌하수체 문제
(3)CRH, ACTH 낮고 cortisol만 높은 경우 : 부신 문제
3. 내분비 호르몬이 작용하는 기전 4가지 (21-2出)
1)Gated ion channel : ligand가 결합하면 ion channel이 열림
2)Receptor enzyme : ligand가 결합하면 수용체 내부가 활성화되며 enzyme activity를 나타냄
3)G-Protein type : 세포 내부에서 G-protein이 작용하여 second messenger를 통해 신호전달이 이루어짐
4)Steroid receptor : 호르몬이 직접 세포 내로 들어와 DNA에 결합함으로써 유전자 발현 조절

1. 호르몬은 펩타이드 호르몬, 아민호르몬, 스테로이드 호르몬 등으로 각각 유래가 다르다. 다음 호르몬 중 유래가 다른 호르몬은? (2020) ① epinephrine ② Melatonin ③ Thyroxin ④ Dopamin ⑤ T_3	1. 답 ② 나머지는 tyrosine 기원이고 melatonin만 tryptophan 기원입니다. *Amine 호르몬의 합성 -Tyrosine : dopamine, epinephrine, norepinephrine, thyroid hormone -Tryptophan : serotonin, melatonin -Glutamic acid : histamine
2. 다음 호르몬 중 어느 것이 스테로이드 호르몬의 작용기전으로 표적기관에 작용하는가? (2020) ① 글루카곤 ② 항이뇨호르몬 ③ 부갑상샘호르몬 ④ 갑상샘호르몬 ⑤ β1 아드레날린성 작용제	2. 답 ④ *스테로이드 호르몬의 작용 기전 T3, T4 등 지용성 호르몬이 carrier protein에 결합하여 운반되다 표적기관에 도달하면 carrier가 떨어지고 호르몬만 들어간다. 핵 내부에서 작용하는 intracellular receptor를 통해 표적기관 DNA에 직접 작용한다. ex) testosterone, estradiol, progesterone, cortisol, aldosterone, thyroid hormone, vit D3 등 지용성 호르몬 이전 출에서는 묻지 않았던 내용입니다. 내분비 호르몬이 작용하는 기전 4가지 중 스테로이드 호르몬만이 intracellular receptor가 작용하며 나머지는 모두 cell surface receptor에 해당합니다. 따라서 위의 지용성 호르몬들만 알아놔도 이러한 유형의 문제를 풀 수 있지 않을까 싶습니다.

3. 다음 환자의 검사소견 중 Adrenal cortex의 종양성 세포의 번식에 의해 유발되는 생리학적인 호르몬의 변화를 예측한 것으로 옳은 것은? (2020)

① CRH-high, ACTH-high, Cortisol level-high
② CRH-high, ACTH-low, Cortisol level-high
③ CRH-low, ACTH-high, Cortisol level-high
④ CRH-low, ACTH-low, Cortisol level-low
⑤ CRH-low, ACTH-low, Cortisol level-high

3. 답 ⑤

(1)CRH, ACTH, cortisol 모두 높은 경우 : 시상하부 문제(negative feedback failure)
(2)CRH만 낮고 ACTH, cortisol 높은 경우 : 뇌하수체 문제
(3)CRH, ACTH 낮고 cortisol만 높은 경우 : 부신 문제

따라서 Adrenal cortex의 종양이 발생한 문제의 경우 답은 5번에 해당합니다.

4. 다음 중 타이로신 아미노산 유래의 호르몬을 모두 고르시오? (2019)

(1)도파민 (2)티록신 (3)인슐린 (4)멜라토닌 (5)에피네프린 (6)옥시토신 (7)히스타민 (8)코르티솔 (9)비타민D3 (10)부갑상샘호르몬

4. 답 1,2,5

타이로신 유래의 호르몬은 amine hormone입니다. amine hormone에는 **카테콜아민, 갑상샘 호르몬** 두 가지가 있으며
카테콜아민에는 **도파민(1), 노르에피네프린, 에피네프린(5)**이 있으며 갑상선 호르몬에는 **티록신(2)**이 있습니다.

5. (2019)
복잡한 내분비회로의 경우, 병리적인 진단은 조절회로의 음성되먹임 (Negative Feedback)의 이해도에 따라 좌우된다. 부산대학교 병원에 온 다음 환자의 1차 진단으로 코르티솔이 과다 분비된 정확한 질병원인을 결정하기 위하여 조절 회로의 다른 호르몬, CRH, ACTH의 수치를 동시에 측정해야 한다. 다음 코르티솔의 1,2차 과다분비의 현상에서 어느 장기의 이상으로 무슨 일이 일어난 것으로 예상이 되는지? 다음 세 가지 환자의 패턴을 병리생리학적으로 설명해 보시오?

(1) CRH 수준- 고, ACTH 수준- 고, 코르디솔 수준- 고

(2) CRH 수준- 저, ACTH 수준- 고, 코르디솔 수준- 고

(3) CRH 수준- 저, ACTH 수준- 저, 코르디솔 수준- 고

---

5. (1) 코르티솔, ACTH가 다 높은데 CRH도 높다. 시상하부의 음성피드백이 안 되는 상황으로, 시상하부 receptor의 이상이 예상된다.
(2) CRH 농도는 낮은데 ACTH, cortisol 농도가 높은 것을 보아 뇌하수체 전엽 receptor 이상이 예상된다.
(3) CRH, ACTH 농도는 낮은데 cortisol 농도만 높다. adrenal cortex receptor의 이상이 예상된다.

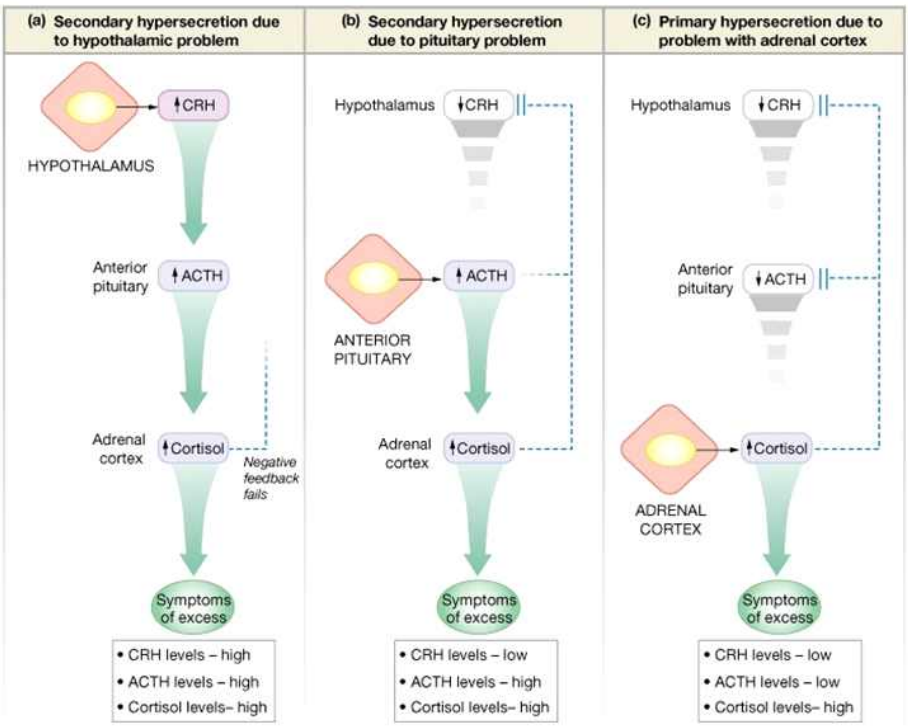

6. 다음 중 만들어지는 기원이 다른 호르몬은? (2018)

① 도파민
② 티록신
③ 멜라토닌
④ 에피네프린
⑤ 노어에피네프린

6. 답 ③

나머지는 tyrosine 기원이고 melatonin만 tryptophan 기원입니다.

7. 내분비 호르몬이 타깃 세포에 작용하는 주요 기전을 크게 4종류로 나누어 설명해 보시오.(2018)

7.

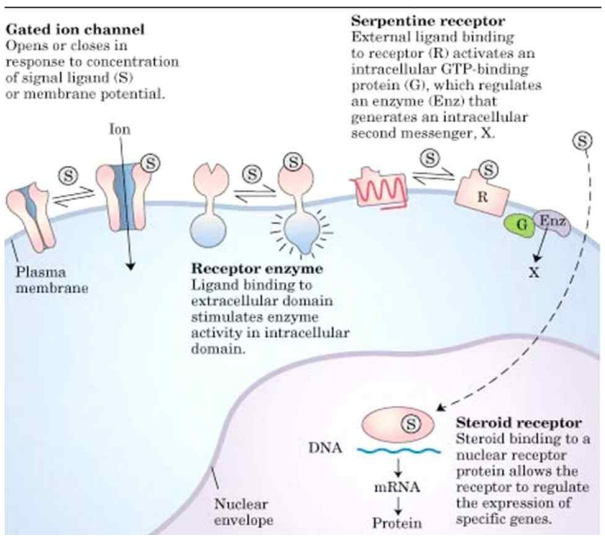

1. Gated ion channel : ligand가 결합하면 ion channel이 열림
2. Receptor enzyme : ligand가 결합하면 수용체 내부가 활성화되며 enzyme activity를 나타냄
3. G-Protein type : 세포 내부에서 G-protein이 작용하여 second messenger를 통해 신호전달이 이루어짐
4. Steroid receptor : 호르몬이 직접 세포 내로 들어와 DNA에 결합함으로써 유전자 발현 조절

8. 다음 빈칸에 아미노산 이름을 채워 넣으시오 A ( ) is the precursor to serotonin and the pineal hormone melatonin B ( ) is converted to histamine C The amine hormone are made from ( ). These hormones are stored until they secreted (catecholamines in chromaffin granules and TH in colloid)	8. 답 A Tryptophan B Glutamic acid C tyrosine **Tyrosine 외에 amine hormone을 합성하는 아미노산 전구체** **1)Tryptophan – serotonin, melatonin**의 precursor **2)Glutamic acid – histamine**의 precursor
9. 내분비 시스템에서 리간드(hormone) - 수용체(hormone receptor) 결합에 의한 신호전달은 매우 중요하다. 리간드 결합에 의해 유도되는 수용체 신호전달 체계는 크게 네 종류로 나눠질 수 있다. 각각을 설명해 보시오.	9. 답 1 Gated ion channel 호르몬에 의해 개폐가 이루어짐 2 Receptor enzyme receptor에 호르몬이 결합하면 intracellular domain의 enzyme이 활성화됨 3 G-protein type 호르몬이 결합하면 intracellular domain의 G protein이 활성화되어 second messenger(cAMP)를 활성화시켜 일련의 반응을 유도 4 Steroid receptor 주로 세포 내에 존재하며 호르몬이 결합하면 핵내로 들어가 receptor의 HRE부분이 DNA에 결합하여 특정 gene의 expression을 유도
10. 다음 빈칸에 들어갈 아미노산 이름을 정확하게 써 보시오.(2021-1) 1) ( ) is the precursor to serotonin and the pineal hormone melatonin 2) ( ) is converted to histamine	10. 1) Tryptophan 2) Glutamic acid 단답형 주관식이지만 출을 탔습니다. **Tyrosine 외에 amine hormone을 합성하는 아미노산 전구체** **1)Tryptophan – serotonin, melatonin**의 precursor **2)Glutamic acid – histamine**의 precursor

12. 내분비 호르몬이 타겟 세포에서 다양한 신호 전달 기전으로 생리학적인 기능을 한다. 크게 4가지로 나누어 기전을 설명해 보시오. (5점) (2021-2)	12. 답 1 Gated ion channel 호르몬에 의해 개폐가 이루어짐 2 Receptor enzyme receptor에 호르몬이 결합하면 intracellular domain의 enzyme이 활성화됨 3 G-protein type(serpentine receptor) 호르몬이 결합하면 intracellular domain의 G protein이 활성화되어 second messenger(cAMP)를 활성화시켜 일련의 반응을 유도 4 Steroid receptor 주로 세포 내에 존재하며 호르몬이 결합하면 핵내로 들어가 receptor의 HRE부분이 DNA에 결합하여 특정 gene의 expression을 유도
13. 외부의 호르몬에 결합에 의하여 ER에서 칼슘의 조절 기전에 관여 하고 있는 중간 단백질과 신호 전달체 들을 정확하게 기술하여 설명해 보시오. (5점)(2021-2)	13. 답 1) 외부의 호르몬이 receptor에 결합하면 G protein이 PLC를 활성화해서 PIP2를 IP3와 DAG로 분해한다. 이때 IP3는 ER에 존재하는 IP3 receptor에 작용해 Ca2+를 release한다. 2) receptor의 tyrosine kinase domain에 PLC-γ가 결합한다. PLC-γ 는 직접 PIP2를 IP3와 DAG로 분해하고 IP3가 Ca2+를 방출한다. 작년 시험 원본에 답이 없어서 제가 한번 작성해봤습니다. 문제에 중간 단백질을 기술하라는 말이 있어서 1번만 정답이 될 것 같기도 합니다. 혹시 의견 있으시면 연락주세요.

14. 다음 호르몬 중 콜레스테롤 유래의 호르몬인 것을 모두 고르시오? (2022)

1) Cortisol
2) 1.25-Dihydroxy Vitamin D3
3) Prostaglandins
4) Dopamine
5) Vasopressin
6) Thyroxine
7) epinephrine
8) Estrogen

14. 답 1,2,8

(p.21)

1) **Glucocorticoids(P)** : cortisol 이 가장 대표적
2) **Mineralocorticoids** : 대표적으로 aldosterone, 체내 무기질 조절, 부신에서 중요
3) Androgens : testosterone 등
4) Estrogens : estradiol, estrone 포함
5) Progestogens

15. 호르몬 중 hydrophilic hormone과 lipophilic hormone의 신호 전달 체계를 정확히 비교 분석해서 설명해 보시오? (2022)

15. 답 : hydrophilic hormone은 세포 표면 수용체에 결합한 뒤에 일반적으로 2차 신호전달 시스템을 활성화 시킨다. 예를 들어, 중간 매개체로 G protein을 활성화 한 뒤에 세포 내부의 ATP를 cyclic AMP로 전환한 뒤에 다양한 단백질의 활성을 변화하여 생리활성을 조절한다. 반면, lipophilic hormone은 세포막을 투과하여 세포 내부로 들어가서 DNA에 결합 가능한 수용체와 결합하여 핵으로 이동한 뒤에 유전자를 turn on 하여 다양한 생리활성을 조절한다.

(p.9)

Hydrophilic : 세포막 통과 못 함, membrane receptor에 결합하여 작용(peptide, catecholamine hormone)

- **secretory granule에 저장**되어 나중에 exocytosis를 통해 분비된다.
  - **second messenger system**을 통해 세포 안에 신호를 전달한다.

Lipophilic : 세포막 통과 가능, **세포 내부**의 receptor에 직접 작용한다.(thyroid, steroid hormone)

- lipophilic하여 저장이 어려워 혈액 내에 **plasma protein에 결합하여 존재**한다.
  - 핵막을 타고 들어가서 유전자를 turn on해 **gene expression**을 시킨다.

16. 리간드가 수용체에 결합하여 신호를 전달하는 신호전달 체계는 일반적으로 3종류인데, 크게 어떤 것들이 있는지 적어 보시오? (2022)

16. ION-CHANNEL-LINKED RECEPTOR, G-PROTEIN-LINKED RECEPTOR, ENZYME-LINKED RECEPTOR

-Gated ion channel : signal ligand가 결합하면 ion channel이 열리거나 닫힘

-**G-Protein type** : 세포외부에 receptor R 에 세포외부리간드 S 가 결합하면 세포 내부에서 G-protein이 작용하여 second messenger X 를 통해 신호전달이 이루어짐

-Receptor enzyme : ligand가 receptor enzyme 의 외측 domain 에 결합하면 수용체 내측 domain 도 활성화되며 enzyme activity를 나타냄

-Steroid receptor : 호르몬이 직접 세포 내로 들어와 DNA binding site(HRE)에 결합함으로써 유전자 발현 조절

17. 세포 내부의 ER에서 칼슘의 증가에 결정적으로 관여하는 신호전달 체계를 정확히 설명해 보시오. (2022)

17. G protein에 매개되어 활성화 되면 phospholipase C라는 효소가 활성화 되고 PIP2를 IP3와 diacylglycerol로 분해 된다. IP3가 ER의 수용체에 결합하여 칼슘체널을 열어 내부의 칼슘을 세포질로 방출하여 신호전달을 유도한다.

(p.54 는 정리족에서 사진 첨가하면서 매우 강조했습니다!!)

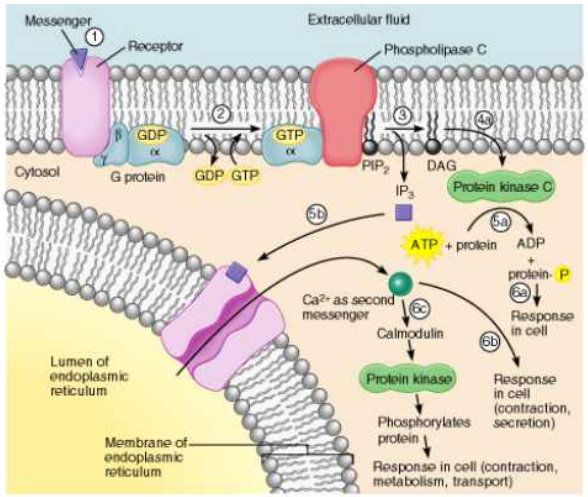

(b) Phosphatidyl inositol second messenger system

© 2002 Pearson Education Inc., publishing as Benjamin Cummings

18. 환자의 혈장 내 호르몬의 농도를 결정하는 4가지 결정적인 요인에 대하여 간단히 설명해 보시오. (2022)	18. 답 첫째로 내분비 기관에서 호르몬의 방출 조절, 둘째로 호르몬의 작용 기관으로의 이동, 셋째로 호르몬의 활성에 관여하는 대사, 넷째로 호르몬의 분해 속도에 기인한다 (p.73) **Rate of secretion, Rate of delivery, Rate of degradation and elimination** 세 요소에 의해 호르몬 농도가 결정된다.

20. 다음 빈칸에 영어로 정확히 쓰시오? (2022)

1. Two amino acids are used for synthesis of hormones. (a) is the precursor to serotonin and the pineal hormone melatonin. (b) is converted to histamine. 2. All steroid hormones are derived from cholesterol. The rate-limiting step is the transport of free cholesterol from the cytoplasm into mitochondria. The step is carried out by the (c).

20. 답 a. Tryptophan, b. Glutamic acid, c. Sterodogenic Acute Regulatory Protein (StAR)

(p.18)
Tyrosine 외에 amine hormone을 합성하는 아미노산 전구체 두 가지 (出出)
Tryptophan – serotonin, melatonin의 precursor
Glutamic acid – histamine의 precursor (히스타민도 넓은 의미에서 호르몬이라 얘기할 수 있다.)
Acetylcholine, Glutamate, Dopamine, Norepinephrine, Epinephrine, Serotonin, Histamine, **γ**-Aminobutyric acid(GABA)→우리 몸에서 신경전달물질 Neurotransmitter로 작용함

(p.25)
모든 steroid hormone 은 cholesterol 로부터 유래한다. mitochondria와 ER에서 enzymatic step으로 인해 cholesterol이 다른 스테로이드 호르몬이나 중간 산물로 전환된다.
이 과정에서 free cholesterol이 cytoplasm에서 mitochondria로 들어가는 단계가 스테로이드 호르몬 합성의 rate limiting step이며, 이를 조절하는데 중요한 단백질이 StAR(Steroidogenic acute regulaory protein)이다.
StAR : 콜레스테롤이 미토콘드리아 안으로 들어가는 과정에 작용

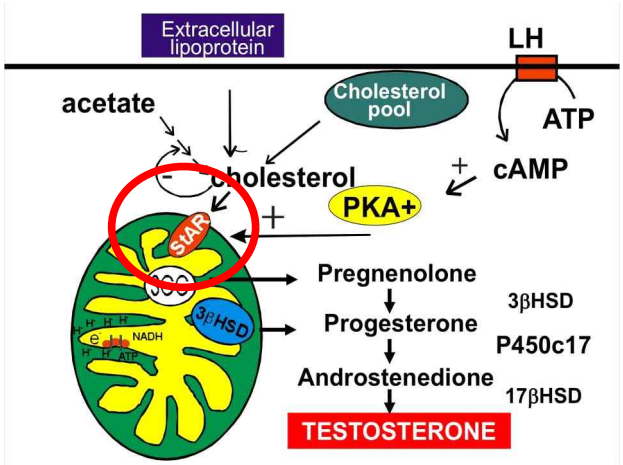

출	분 류	내분비학	수업시간	10.19(목) 2교시
			담당교수	권상모 교수님
족	수 업	뇌하수체 호르몬 생리	작성자	김근우

제 작 자 코 멘 트
저희가 이번 시간 까지 배운 내용에서는 많이 출제하시지 않는 것 같습니다. 선배족에서 보셨던 문제가 많이 삭제되었는데, 혹시 이상하다고 생각하시는 분께서는 피드백 부탁드립니다.

1. 다음 중 뇌하수체 전엽에서 기원하는 것은? (2020)
   ① 도파민
   ② 옥시토신
   ③ 테스토스테론
   ④ 갑상샘자극호르몬
   ⑤ 성장억제호르몬

1. **정답:** ④

   ① 도파민은 시상하부에서 합성됩니다.
   ② 옥시토신은 시상하부에서 합성됩니다.
   ③ 테스토스테론은 leydig cell에서 합성됩니다.
   ④ 갑상샘자극호르몬은 뇌하수체 전엽에서 합성됩니다.
   ⑤ 성장억제호르몬인 somatostatin은 시상하부에서 합성됩니다.

   뇌하수체 전엽에서 기원하는 호르몬으로는 Prolactin, Growth H, ACTH, LH, FSH, TSH이 있습니다. (이번시간에는 갑상선 호르몬이 뇌하수체 전엽에서 합성된다는 것 정도만 배웠습니다!)

2. 다음 호르몬 중 어느 것이 스테로이드 호르몬의 작용기전으로 표적기관에 작용하는가? (2020)
   ① 글루카곤
   ② 항이뇨호르몬
   ③ 부갑상샘호르몬
   ④ 갑상샘호르몬
   ⑤ β1 아드레날린성 작용제

2. 정답 ④

   갑상샘호르몬은 **<u>lipophilic</u>하기 때문에 콜레스테롤 계통의 <u>스테로이드 호르몬</u>처럼 자유롭게 세포막을 통과합니다.** 따라서 호르몬 수용체가 세포막이 아닌 세포내부에 존재합니다.

3. Posterior pituitary 에서 방출되는 호르몬을 나열하고 각 기능에 대하여 간단하게 서술하시오. (2022)

3. 답
-Vasopressin Conserves water during urine formation (antidiuretic effect)
Cause contraction of arteriolar smooth muscle (vessel pressor effect)
-Oxytocin Stimulates uterine contraction during childbirth and milk ejection during breast-feeding

(p.10)
Vasopressin
-신장의 distal collecting tubule의 basolateral membrane의 recepter에 결합→cAMP↑→ aquaporin의 발현 증가, permeability 증가→ tubular lumen에서 수분 재흡수→혈액량 증가→ 혈압 상승
-강력한 혈관수축 기능 → 혈압 상승 → 항상성 유지
(p.13)
Oxytocin
- 분만, 수유, 성생활에 중요하다.
- 분만할 때 Oxytocin 분비로 자궁을 수축하여 분만을 유도한다.
- 수유 시에 젖 분비를 촉진한다.
- 성활동에 관여한다.

4. 하루에 생기는 생리적인 사이클인 우리 몸의 circadian rhythms이 조절되는 일반적인 방식을 설명해 보시오. (2022)

4. 정답: Self-starting genes -> clock proteins 의 합성 및 축적 -> 핵 안으로 이동 -> 자기 자신의 유전자 발현 억제-> 단백질 분해 -> 저해신호 전달 없으므로 다시 유전자 발현 시작

Circadian rhythm: 24시간 주기:
Melatonin이 조절한다
Self-starting gene → clock gene protein이 합성, 축적 → 핵안으로 이동 → 자기 자신의 유전자 발현 억제 → 저해 신호전달체가 없어지면서 다시 유전자 발현
위와 같은 방식 식으로 Cycle이 조절된다

출	분 류	내분비학	수업시간	10.19(목) 3교시
			담당교수	강양호 교수님
족	수 업	과정소개 및 뇌하수체 전엽호르몬 작용과 조절 및 평가	작성자	정한빈

제 작 자 코 멘 트

3, 4교시 출족이 합쳐져 있어 편의를 위해서 출족을 나누고 연도별 오름차순으로 정리했습니다. **뇌하수체 전엽에서 분비되는 호르몬 6가지**, **dopamine**이 **lactotroph 억제하여 prolactin 분비 감소 , Bitemporal hemianopsia, Craniopharyngioma(구개인두종), hypothyrosidism 일 때 프로락틴 level 증가** 정도가 이번시간에 강조하신 내용입니다. 출은 어느정도 타는데 완전히 타진 않고 21학번 특성상 이번에도 다는 타지 않을 것 같습니다. 그러므로 출에서 반복해서 나오는 **하수체 전엽에서 분비되는 호르몬 6가지** 말고는 교수님강조점을 바탕으로 정리족보면서 공부해야할 것 같습니다. 아래 표는 선배족을 바탕으로 만든 3교시 빈출개념입니다.

빈출 개념	내용
뇌하수체 전엽에서 분비되는 호르몬	PRL, GH, ACTH, LH, FSH, TSH
dopamine-prolactin axis	시상하부에서 분비되는 dopamine이 lactotroph 억제 → 프로락틴 분비 감소 (**시상하부가 뇌하수체를 억제**/ 다른 호르몬들과의 차이)
bitemporal hemianopsia	pituitary mass → optic chiasm을 눌러 bitemporal hemianopsia 흔히 동반
pituitary mass의 치료	transsphenoidal resection
pituitary adenoma type	somatotroph(GH), **lactotroph→prolactinoma**(prolactin/대부분 **1cm 미만**의 microadenoma), corticotroph(ACTH), gonadotroph(FSH,LH), thyrotroph(TSH), nonfunctioning/null cell
hyperprolactinemia의 원인	**무월경,** 유즙 분비증 등으로 내원. 1) 생리적 증가 : 임신, 수유 2) tumors 3) prolactinoma 4) systemic disorders : **CRF, hypothyroidism** 5) drug-induced hypersecretion
craniopharyngioma	benign suprasellar cystic mass로, **calcification** 흔히 동반(CT, X-ray) 뇌하수체기능저하증(90%), 요붕증(10%) 동반 가능
non-functioning adenoma	**gonadotropin tumor**와 관련성이 높음

1. (연도미상)
34세 여자가 월경이 없어 병원에 왔다. 약물을 복용한 적은 없다고 하였다. 검사 소견은 아래와 같다. 이 환자에서 동반 가능한 질환은?

혈중 프로락틴: 92 ug/L (참고치: 0-20)

① 갑상선암
② 갑상선 기능항진증
③ 갑상선 기능저하증
④ 부갑상선 기능항진증
⑤ 부갑상선 기능저하증

1. 답 ③

"hyperprolactinemia"
prolactin level이 20~100 사이 이므로 pituitary stalk 관련, 약제에 의한, systemic 문제를 생각해 볼 수 있다.
약물복용한 적 없으니 약제에 의한 원인을 배제, 보기 중에서는 pituitary stalk 관련된 원인이 없으므로, systemic disorder를 생각해본다.
hyperprolactinemia로 환자가 오면 CRF와 hypothyrodism을 감별해야 한다.
hypothyroidism 일 때 TRH의 자극 때문에 prolactin이 증가될 수 있다.
※2019 comment※
선배족 해설에서 20-100 사이의 값이므로 prolactinoma를 배제했는데, 올해 교수님께서 200 이하의 낮은 수치에서도 prolactinoma가 있을 수 있으므로 imaging study를 해야 된다고 말씀하셨습니다. 물론 이 문제는 hyperprolactinemia의 원인에 해당되는 보기를 고르기만 하면 됩니다. 갑상선 기능 저하증 밖에 없네요!
23 : 수치가 mild(20~100) 이므로 임신x, pituitary adenoma x (올해 수업 때는 수치 높으면 mass의심해야한다고 하셨습니다.)

2. (연도미상) 32세 여자가 월경이 없어 병원에 왔다. 약물을 복용한 적은 없다고 하였다. 검사 소견은 아래와 같다. 추가 검사 고려 항목으로 적절하지 <u>않은</u> 것은?

혈중 프로락틴: 88 ug/L (참고치: 0-20)

① 신기능 검사
② 임신 반응 검사
③ 갑상선 기능 검사
④ 복부 전산화 단층 촬영
⑤ 뇌하수체 자기공명영상 촬영

2. 답 ④

"hyperprolactinemia"

hyperprolactinemia의 원인
1) 생리적 증가 : ② 임신, 수유 등
2) tumors ⑤
3) prolatinoma, acromegaly
4) systemic disorders : ① CRF, ③ hypothyroidism
5) drug-induced hypersecretion

④ 뇌하수체 문제가 의심되므로 복부는 찍을 필요가 없습니다.

23 : 요즘은 prolactin 수치가 200이상으로 높게 안 올라가도(낮아도) 일단 MRI 찍어본다고 하셨습니다.

3. (연도미상) 비기능성 뇌하수체 종양(Nonfunctioni-ng pituitary adenoma)과 주로 연관이 있는 뇌하수체 전엽 영역은?

① Lactotrope
② Thyrotrope
③ Gonadotrope
④ Somatotrope
⑤ Corticotrope

3. 답 ③

gonadotropin-producing pituitary adenoma는 nonfunctioning이 많다.

4. (연도미상) 나이 20세 여자가 두통, 구토, 시야장애를 호소하여 찾아왔다. 머리엑스선(Skull X-ray) 검사에서 말안장(sella) 부위에 석회화 덩어리 소견을 보이고, 뇌 전산단층촬영에서 일부 석회화된 소견과 낭종과 고형 성분을 가진 종양이 발견되었다. 호르몬 검사는 다음과 같았다. 가장 의심되는 진단은?

ACTH: 8 pg/mL (6-76), TSH: 0.2 uTU/dL (0.4-5.0) GH: 0.5 ng/mL (0-5), Prolactin: 40ng/dL (1.6-23)

① Lymphoma
② Prolactinoma
③ Rathke's cyst
④ Craniopharyngioma
⑤ Hypothalamic glioma

4. 답 ④

- 두통, 구토, 시야장애 → mass effect로 보임
- CT에서 석회화 보이므로 craniopharyngioma로 진단
- prolactin이 경하게 증가된 것이 보임

→ 진단 : craniopharyngioma

※2019 comment※
올해 자세히 다루지는 않으셨습니다. 문제에 주어진 단서로 풀 수 있습니다.
1) prolactin level이 높음 → hyperprolactinemia
2) X-ray에서 calcification, CT에서 pituitary mass
→ craniopharyngioma(구개인두종)

23 : 올해 강조하신 내용입니다. hyperprolactinemia의 원인 중 hypothalamic-pituitary stalk damage가 있는데 그것의 원인 중 하나인 tsuprasellar tumor중 가장 높은 빈도로 나타납니다.

.

5. (2010) 나이 36세 여자 환자가 10년전부터 지속되는 무월경과 유루증으로 내원하였다. 환자는 식사를 거르면 반복되는 의식 소실이 있었으며 최근 정기 검진에서 골다공증을 진단 받았다. 입원 후 시행한 검사 소견상 Ca 11.6 mg/dl, P 2.9 mg/dl로 나왔다. 이 환자에게 시행되어야 할 검사는?

가. 72-hour fasting test
나. sella MRI와 serum prolactin
다. iPTH
라. bone scan

① 가, 나, 다 ② 가, 다 ③ 나, 라 ④ 라
⑤ 가, 나, 다, 라

5. 답 ①

무월경, 유루증 → "hyperprolactinemia"
(선배족 풀이)
가. 식사를 거르면 의식소실 → 저혈당 의심
→ 72h fasting test해서 diabetes 감별
나. hyperprolactinemia 의심되므로 serum PRL 측정, 원인이 prolactinoma인지 감별 위해 sellar MRI 찍는다.
다. Ca level이 mild한 상승을 보이므로 CA, P level 조절하는 parathyroid hormone 검사 필요
→ iPTH(immunoassay for parathyroid hormone)
라. 골다공증 진단 받았으므로 bone scan 필요없음

※2022 comment※ : 배우지 않았습니다.
23 : 배우지 않았습니다.

6. (주관식) (2014, 2013, 2012)
뇌하수체 거대선종이 있는 경우 동반될 수 있는 가장 많이 관찰될 수 있는 시야 장애 소견은?

6. 답 bitemporal hemianopsia

뇌하수체 mass가 optic chiasm을 누르면 bitemporal hemianopsia가 가장 흔하다.
(양측 가쪽 시야가 안 보임)

7. (2014 과정) 다음 중 뇌하수체 전엽에서 분비되는 호르몬에 해당되는 것은?

① Cortisol
② Oxytocin
③ Prolactin
④ Antidiuretic hormone
⑤ Thyrotropin releasing hormone

7. **답** ③

뇌하수체 전엽에서 분비되는 호르몬 6가지
1) Prolactin (PRL) : 프로락틴. 유즙분비호르몬
2) Growth hormone (GH) : 성장호르몬
3) Adrenocorticotropic hormone (ACTH) : 부신피질자극호르몬
4) Luteinizing hormone (LH) : 성선호르몬 - 황체형성호르몬
5) Follicle-stimulating hormone (FSH) : 성선호르몬 - 여포자극호르몬
6) Thyroid-stimulating hormone (TSH) : 갑상선자극 호르몬

8. (2014 과정) 34세 여자가 월경이 없어 병원에 왔다. 검사 소견은 아래와 같다. 가능성이 있는 경우나 질환이 아닌 것은?

혈중 프로락틴: 142 ug/L (참고치: 0-20)

① 임신
② 만성 신부전
③ 갑상선 기능항진증
④ 항 조울증 약제 복용
⑤ 뇌하수체 프로락틴 선종

8. 답 ③

"hyperprolactinemia"

23) 프로락틴 증가수치가 mild를 벗어나 임신과 pituitary adenoma 의심 가능 (그렇다고 하기엔 좀 작아보이기도 합니다.) ->mild한 증가라고 볼 때는 전신지환인 만성 신부전, 갑상선기능**저하증**, 약제사용(정신계열,위장약)을 원인으로 생각할 수 있습니다. 어쩌나 저쩌나 갑상선 기능항진증은 될 수가 없습니다.

hyperprolactinemia의 원인
1) 생리적 증가 : 임신, 수유 등
2) tumors ④
3) prolatinoma, acromegaly
4) systemic disorders : ② CRF, ③ hypothyroidism
5) drug-induced hypersecretion ⑤

9. (2015 과정) 다음 중 뇌하수체 전엽에서 분비되는 호르몬에 해당되지 않는 것은?
① Prolactin (PRL)
② Luteinizing hormone (LH)
③ Antidiuretic hormone (ADH)
④ Thyroid stimulationg hormone (TSH)
⑤ Adrenocorticotropic hormone (ACTH)

9. 답 ③ (손석만교수님)

뇌하수체 전엽에서 분비되는 호르몬 6가지
1) Prolactin (PRL) : 프로락틴. 유즙분비호르몬
2) Growth hormone (GH) : 성장호르몬
3) Adrenocorticotropic hormone (ACTH) : 부신피질자극호르몬
4) Luteinizing hormone (LH) : 성선호르몬 - 황체형성호르몬
5) Follicle-stimulating hormone (FSH) : 성선호르몬 - 여포자극호르몬
6) Thyroid-stimulating hormone (TSH) : 갑상선자극 호르몬

10. (2015 기말) 30대 여성의 뇌하수체 전엽 부위에 약 1.2cm 크기의 종괴가 관찰되었다. 다음 중 가장 가능성이 낮은 진단은?
① Prolactinoma
② TSH adenoma
③ FSH/LH adenoma
④ Null cell adenoma adenoma
⑤ Acidophil stem cell adenoma

10. 답 ①

① Prolactinoma는 대부분 1cm 미만의 미세선종이다.

(종괴의 크기와 관련해서 자세히 배우지 않았습니다.)

23) 올해도 mass 크기 관련해선 자세히 배우지 않았습니다.

11. (2015 과정, 2011, 연도미상) 다음 시상하부 뇌하수체 조절성 호르몬과 뇌하수체 호르몬의 연결 중 그 성질이 다른 연결은?

① GnRH - LH
② TRH - TSH
③ GnRH - FSH
④ CRH - ACTH
⑤ Dopamine – Prolactin

11. 답 ⑤

다른 호르몬들은 시상하부 호르몬이 뇌하수체를 자극하는데, **유즙분비호르몬의 경우 dopamine이 lactotroph를 억제하고 있어서** 도파민 분비가 잘 안되면 prolactin이 올라간다.

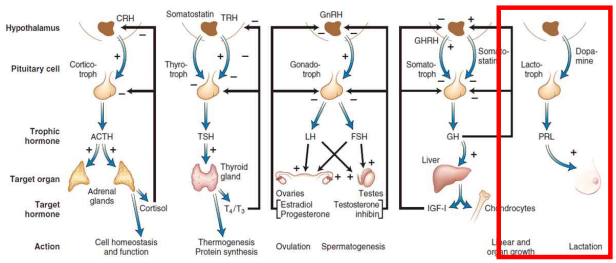

12. (2015 과정) 52세 여자가 간헐적인 두통으로 시행한 brain MRI 소견에서 약 8 mm 크기의 뇌하수체 선종이 발견되었다. 이후 시행한 뇌하수체 기능검사 소견은 정상이었다. 선종의 발생과 가장 연관성이 높은 뇌하수체 전엽 부위는?

① Lactotrope
② Thyrotrope
③ Gonadotrope
④ Corticotrope
⑤ Somatotrope

12. 답 ③

뇌하수체 기능이 정상이라면 nonfunctioning adenoma일 것이다.

gonadotropin-producing pituitary adenoma는 nonfunctioning이 많다.

13. (2015 과정) 34세 여자가 월경이 없어 병원에 왔다. 검사 소견은 아래와 같다. 가능성이 있는 경우나 질환이 아닌 것은?

혈중 프로락틴: 142 ug/L (참고치: 0-20)

① 쿠싱 증후군
② 만성 신부전
③ 갑상선 기능저하증
④ 뇌하수체 프로락틴 선종
⑤ 위궤양으로 장기간 약제 복용

13. 답 ①
"hyperprolactinemia"

쿠싱증후군은 프로락틴과는 관련없다.
쿠싱 = ACTH
hyperprolactinemia 의 원인
1) 생리적 증가 : 임신, 수유 등
2) tumors ④
3) prolactinoma
4) systemic disorders : ② CRF, ③ hypothyroidism
5) drug-induced hypersecretion ⑤
23 : 8번 풀이 참고

14. (2016 기말)
53세 남자가 시야장애를 주소고 내원하였다. 검사 결과 양귀쪽반맹(bitemporal hemianopsia) 소견을 보였다. 뇌하수체 MRI에서 3.1 cm의 뇌하수체 선종이 발견되었다. 복합뇌하수체자극검사는 정상이었다. 적절한 조치는?

① 경과관찰
② 방사선치료
③ 도파민 작용제
④ 나비굴경유 수술
⑤ 소마토스타틴 유사체

14. 답 ④

뇌하수체 선종에 의해
bitemporal hemianopsia가 생겼다.
pituitary mass는 transsphenoidal resection한다.
= 나비굴경유수술

23 : bitemporal hemianopsia는 transsphenoidal resection이 치료방법입니다.
hyperprolactinemia의 치료는 dopamine agonist를 이용한 약제치료가 1차 치료이고 말단비대증과 쿠싱 disease에서의 1차 치료는 transsphenoidal resection입니다.

15. (2016 과정) 34세 여자가 월경이 없어 병원에 왔다. 검사 소견은 아래와 같다. 가능성이 있는 경우나 질환이 아닌 것은?

혈중 프로락틴: 142 ug/L (참고치: 0-20)

① 만성 신부전
② 부신 기능저하증
③ 갑상선 기능저하증
④ 뇌하수체 프로락틴 분비선종
⑤ 위궤양으로 장기간 약제 복용

15. 답 ②

"hyperprolactinemia"

부신은 프로락틴과는 관련없다.
부신에서는 ACTH의 자극 받아 cortisol 분비

hyperprolactinemia 의 원인
1) 생리적 증가 : 임신, 수유 등
2) tumors ④
3) prolactinoma
4) systemic disorders : ① CRF, ③ hypothyroidism
5) drug-induced hypersecretion ⑤

16. (2016 기말) 다음 중 뇌하수체 전엽에서 분비되는 호르몬에 해당되지 않는 것은?
① Prolactin (PRL)
② Follicle-stimulating hormone (FSH)
③ Thyroid stimulating hormone (TSH)
④ Adrenocorticotropic hormone (ACTH)
⑤ gonadotropin-releasing hormone (GnRH)

16. 답 ⑤
뇌하수체 전엽에서 분비되는 호르몬 6가지
1) Prolactin (PRL) : 프로락틴. 유즙분비호르몬
2) Growth hormone (GH) : 성장호르몬
3) Adrenocorticotropic hormone (ACTH) : 부신피질자극호르몬
4) Luteinizing hormone (LH) : 성선호르몬 - 황체형성호르몬
5) Follicle-stimulating hormone (FSH) : 성선호르몬 - 여포자극호르몬
6) Thyroid-stimulating hormone (TSH) : 갑상선자극 호르몬

⑤ gonadotropin-releasing hormone (GnRH)는 시상하부(hypothalamus)에서 분비되는 호르몬

17. (2017 기말)
34세 여자가 월경이 없어 병원에 왔다. 검사 소견은 아래와 같다. 가능성이 있는 경우나 질환은?

Prolactin: 142 ug/L (참고치: 0-20)

① 쿠싱 증후군
② 갈색 세포종
③ 부신 기능저하증
④ 갑상선 기능저하증
⑤ 원발성 알도스테론증

17. 답 ④

hyperprolactinemia 의 원인
1) 생리적 증가 : 임신, 수유 등
2) tumors
3) prolactinoma
4) systemic disorders : CRF, **hypothyroidism**
5) drug-induced hypersecretion

18. (2018)
다음 중 뇌하수체 전엽에서 분비되는 호르몬은?
① Cortisol
② oxytocin
③ Somatostatin
④ Thyroid stimulating hormone
⑤ Gonadotropin releasing hormone

18. 답 ④

뇌하수체 전엽에서 분비되는 호르몬 6가지
1) Prolactin (PRL) : 프로락틴. 유즙분비호르몬
2) Growth hormone (GH) : 성장호르몬
3) Adrenocorticotropic hormone (ACTH) : 부신피질자극호르몬
4) Luteinizing hormone (LH) : 성선호르몬 - 황체형성호르몬
5) Follicle-stimulating hormone (FSH) : 성선호르몬 - 여포자극호르몬
6) Thyroid-stimulating hormone (TSH) : 갑상선자극 호르몬

19. (2018)
34세 여자가 월경이 없어 병원에 왔다. 검사 소견은 아래와 같다. 가능성이 있는 경우나 질환은?

Prolactin: 142 ug/L (참고치: 0-20)

① 쿠싱 증후군
② 갈색 세포종
③ 만성 신부전증
④ 부신기능저하증
⑤ 갑상선 기능항진증

19. 답 ③

<hyperprolactinemia 의 원인>
1) 생리적 증가 : 임신, 수유 등
2) tumors
3) prolactinoma
4) **systemic disorders : CRF(chronic renal failure),** hypothyroidism
5) drug-induced hypersecretion

20. 34세 여자가 월경이 없어 병원에 왔다. 검사 소견은 아래와 같다. 가능성이 있는 경우나 질환은? (2019)

Prolactin: 142 ug/L (참고치: 0-20)

① Hypothyroidism
② Cushing's syndrome
③ Pheochromocytoma
④ Adrenal insufficiency
⑤ Primary hyperaldosteronism

20. 답 ①

<hyperprolactinemia 의 원인>
1) 생리적 증가 : 임신, 수유 등
2) tumors
3) prolactinoma
4) systemic disorders : CRF, **hypothyroidism**
5) drug-induced hypersecretion

21. 다음 중 뇌하수체 전엽에서 분비되는 호르몬은? (2020)
① Prolactin
② Glucocorticoid
③ Anti-diuretic hormone (ADH)
④ Thyrotropin releasing hormone (TRH)
⑤ Growth hormone releasing hormone (GHRH)

21. 답 ①

뇌하수체 전엽에서 분비되는 호르몬 6가지
1) Prolactin (PRL) : 프로락틴. 유즙분비호르몬
2) Growth hormone (GH) : 성장호르몬
3) Adrenocorticotropic hormone (ACTH) : 부신피질자극호르몬
4) Luteinizing hormone (LH) : 성선호르몬 - 황체형성호르몬
5) Follicle-stimulating hormone (FSH) : 성선호르몬 - 여포자극호르몬
6) Thyroid-stimulating hormone (TSH) : 갑상선자극 호르몬

22. [2021-1학기]
다음 중 뇌하수체 전엽에서 분비되는 호르몬이 아닌 것은?

① Prolactin
② Growth hormone
③ Follicle-stimulating hormone
④ Adrenocorticotropic hormone
⑤ Thyrotropin releasing hormone

22. 답 ⑤

뇌하수체 전엽에서 분비되는 호르몬 6가지
1) Prolactin (PRL) : 프로락틴. 유즙분비호르몬
2) Growth hormone (GH) : 성장호르몬
3) Adrenocorticotropic hormone (ACTH) : 부신피질자극호르몬
4) Luteinizing hormone (LH) : 성선호르몬 - 황체형성호르몬
5) Follicle-stimulating hormone (FSH) : 성선호르몬 - 여포자극호르몬
6) Thyroid-stimulating hormone (TSH) : 갑상선자극 호르몬

23. [2021-1학기]
다음 중 프로락틴 수치가 증가할 수 있는 경우가 아닌 것은?

① Lactation
② Pregnancy
③ Hyperthyroidism
④ Craniopharyngioma
⑤ Chronic renal failure

23. 답 ③

<hyperprolactinemia 의 원인>
1) 생리적 증가 : 임신, 수유 등
2) tumors
- Craniopharyngioma(구개인두종)
- suprasellar pituitary mass
3) prolatinoma, acromegaly
4) systemic disorders : CRF, **hypothyroidism**
5) drug-induced hypersecretion
- 정신신경과 약제
- 제산제(H2 antagonist)

24. [2021-2학기]
25. 다음 중 뇌하수체 전엽에서 분비되는 호르몬이 아닌 것은?
① Prolactin
② Dopamine
③ Luteinizing hormone
④ Thyroid-stimulating hormone
⑤ Adrenocorticotropic hormone

24. 답: ②

뇌하수체 전엽에서 분비되는 호르몬 6가지
1) Prolactin (PRL) : 프로락틴. 유즙분비호르몬
2) Growth hormone (GH) : 성장호르몬
3) Adrenocorticotropic hormone (ACTH) : 부신피질자극호르몬
4) Luteinizing hormone (LH) : 성선호르몬 - 황체형성호르몬
5) Follicle-stimulating hormone (FSH) : 성선호르몬 - 여포자극호르몬
6) Thyroid-stimulating hormone (TSH) : 갑상선자극 호르몬

25. [2021-2학기]
26. 다음 호르몬 분비에 대한 설명 중 틀린 것은?
① Dopamine은 prolactin 분비를 억제한다.
② Somatostatin은 GH (growth hormone) 분비를 자극한다.
③ TRH (thyrotropin-releasing hormone)는 prolactin 분비를 자극한다.
④ GnRH (gonadotropin-releasing hormone)는 FSH (follicle-stimulating hormone) 분비를 자극한다.
⑤ CRH (corticotropin-releasing hormone)는 ACTH (adrenocorticotropic hormone) 분비를 자극한다.

25. 답: ②

2번 보기 : Somatostatin은 GH 분비를 억제함.

시상하부에서 GHRH(growth hormone releasing hormone) 분비 -> somatostatin 억제 -> GH 분비 증가

1번 보기를 제외하면 작년도 그렇고 올해도 이 부분을 크게 강조하지 않으셨는데 문제를 내셨네요..

23 : 강의록 7페이지 그림에 잘 나와있습니다.

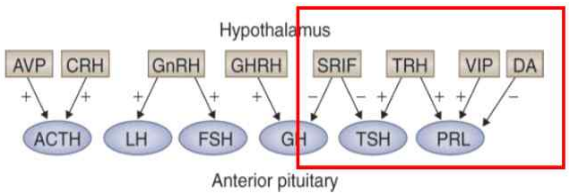

26. [2021-2학기]
27. 다음 프로락틴 선종(prolactinoma)에 대한 설명 중 틀린 것은?
① 미세 선종(microadenoma)은 크기가 1 cm 미만이다.
② Prolactin 수치가 주로 200 g/L 이상 증가하는 경우가 많다.
③ 주로 도파민 유사체(agonist)를 이용한 약제 치료가 먼저 선택된다.
④ Bromocriptine을 투여하여 임신이 되면 bromocriptine을 계속 유지하여야 한다.
⑤ 고프로락틴혈증이 있지만 다른 이유가 없고, 뇌하수체 MRI에서도 종양이 관찰되지 않는 경우를 특발성(idiopathic) 고프로락틴혈증이라고 한다.

26. 답: ④

4번 보기 : 임신을 한 후에는 생리적으로 PRL level이 올라가야하므로 약을 중단한다.
(임신 중 재임신을 막고, 모유를 생성하기 위해 PRL level이 증가)

3번 보기 : 프로락틴 선종은 약물치료에 대한 경과가 좋은 편이기 때문에 약물치료를 먼저 시행한다.

27. 다음 중 뇌하수체 전엽에서 분비되는 호르몬은? (2022)

① Cortisol
② Aldosterone
③ Somatostatin
④ Luteinizing hormone
⑤ Thyrotropin releasing hormone

27. 답 : ④

뇌하수체 전엽에서 분비되는 호르몬 6가지
1) Prolactin (PRL) : 프로락틴. 유즙분비호르몬
2) Growth hormone (GH) : 성장호르몬
3) Adrenocorticotropic hormone (ACTH) : 부신피질자극호르몬
4) Luteinizing hormone (LH) : 성선호르몬 - 황체형성호르몬
5) Follicle-stimulating hormone (FSH) : 성선호르몬 - 여포자극호르몬
6) Thyroid-stimulating hormone (TSH) : 갑상선자극 호르몬

28. 다음 호르몬 분비에 대한 설명 중 옳은 것은? (2022)
① Dopamine은 prolactin 분비를 자극한다.
② Somatostatin은 GH (growth hormone) 분비를 억제한다.
③ TRH (thyrotropin-releasing hormone)는 prolactin 분비를 억제한다.
④ GnRH (gonadotropin-releasing hormone)는 FSH (follicle-stimulating hormone) 분비를 억제한다.
⑤ CRH (corticotropin-releasing hormone)는 ACTH (adrenocorticotropic hormone) 분비를 억제한다.

28. 답: ②

1 : 억제한다.
2 : 시상하부에서 GHRH(growth hormone releasing hormone) 분비 -> somatostatin 억제 -> GH 분비 증가
3 : 시상하부에서 TRH(thyrotropin-releasing hormone) 분비 -> TSH, PRL(prolactin) 분비 증가
4 : 시상하부에서 GnRH (gonadotropin-releasing hormone)분비 -> LH, FSH (follicle-stimulating hormone) 분비 증가
5 : 시상하부에서 CRH (corticotropin-releasing hormone)분비 -> ACTH (adrenocorticotropic hormone) 분비증가

29.. 다음 프로락틴 선종(prolactinoma)에 대한 설명 중 옳은 것은? (2022)
① 미세 선종(microadenoma)은 크기가 1 cm 이상이다.
② Prolactin 수치가 200 g/L 이상 증가하는 경우는 드물다.
③ 주로 trans-sphenoidal approach 수술적 치료가 먼저 선택된다.
④ Bromocriptine을 투여하여 임신이 되면 bromocriptine을 계속 유지하여야 한다.
⑤ 고프로락틴혈증이 있지만 다른 이유가 없고, 뇌하수체 MRI에서도 종양이 관찰되지 않는 경우를 특발성(idiopathic) 고프로락틴혈증이라고 한다.

29. 답 : ⑤

1 : 미세선종은 크기가 1cm(10mm) 미만이다.
2 : macroadenoma와 microadenoma 모두 200 g/L 이상 증가할 수 있다. (특히 macroadenoma는 큰 폭으로 증가한다.)
3 : prolactinoma의 치료는 dopamine agonist를 이용한 medical therapy가 1st choice이다. (말단비대증과 쿠싱disease는 transsphenodial resection(수술)이 1st choice이다.)
4 : bromocriptine은 dopamine agonist이다. 임신을 계획 중이면 bromocriptine을 사용해 PRL수치를 낮춰서 생리를 다시 시작하게 하지만 임신 성공 후에는 생리적으로 자동으로 PRL level이 올라가므로 중단하고 PRL level만 모니터링한다.
5 : 옳은 설명이다. MRI에서 발견하기 힘든 10mm보다 작은 microadenoma가 많다고 주로 생각한다.

출	분 류	내분비학	수업시간	10.19(목) 4교시
			담당교수	강양호 교수님
족	수 업	뇌하수체 전엽 기능 항진	작성자	정한빈

제 작 자 코 멘 트

3, 4교시 출족이 합쳐져 있어 편의를 위해서 출족을 나누고 연도별 오름차순으로 정리했습니다. 4교시에서는 **prolactinoma, acromegaly, cushing's disease, IPSS** 정도가 강조 point입니다. **각각의 원인, 성상, 치료, 치료에 따른 합병증, 선별검사** 등을 자세히 봐야할 것 같습니다. 최근들어 보기의 선지가 구체화되는 경향이 있으니 수치까지 봐야 할 필요가 있을 것 같습니다. 아래는 선배족을 바탕으로 만든 summury입니다.

<summury>

1. prolactinoma

- 특징 : **1cm 미만의 미세선종**, prolactin이 200g/L 이상으로 증가
- **치료 : 1) <u>medical therapy (1st choice)</u> - dopamine agonist(Bromocriptine, Cabergoline)**
  2) transsphenoidal resection
- **임신** 고려 시 : 임신 전 bromocriptine 사용 → 임신 성공 후 bromocriptine 중단/ 임신 중에는 특별한 치료 X
  ※ 임신을 고려한다면 **Cabergoline은 사용금기!** (teratogenic activity)

2. acromegaly(말단비대증) : GH과다분비(pituitary, extrapituitary) 또는 GHRH 과다분비

- **증상** : 서서히 진행(10년), 손과 발이 커짐, 턱이 나옴, 코골이, 수면 무호흡증, 목소리 굵어짐, 손에 땀, 장기들이 커짐 등
- 진단 : **IGF-1 수치 확인(20出), oral glucose tolerance test로 확진**
- 치료 : **1) <u>transsphenoidal resection</u>** 2) medical treatment(**somatostatin analogues**)

3. ACTH

- **Cushing's Syndrome:** 부신피질에서 Cortisol이 과다 분비 (ATCH dependent/ACTH independent로 분류)
  -> 증상 : **체중증가, moon face, 고혈압,** 멍, **pigment**, **자색선조,** osteoporosis, 당뇨, buffalo hump, **가는 팔다리**
- ACTH dependent 시 mass **감별** : **IPSS → pituitary mass, ectopic mass 감별(central 증가시 pituitary mass) / pituitary mass일 경우 어느 영역인지 구분 / 수치기준**
- **Cushing's disease:** 뇌하수체에서 ACTH 분비가 증가하여(주로 mass가 원인) 부신피질에서 Cortisol 증가 (ACTH-dependent)
  -> 선별검사: **1) 24-h urinary free cortisol(20出)** 2) overnight Dexamethasone 1mg 3) ACTH Assay
  -> 치료 : **1) <u>transsphenoidal resection</u>** 2) **medical adrenalectomy**(약제 이용해 부신 기능 저하 →cortisol 분비 X)
  -> Nelson's syndrome : medical adrenalectomy의 부작용. 쿠싱 증상은 해결되나, ACTH는 계속 분비되므로 mass가 커지거나 pigmentation이 생김. 치료 어려움

1	(연도미상) 50세 남자가 수년 전부터 땀이 많이 나고 손과 발의 크기가 증가하여 왔다. 목소리가 점차 굵어졌고 밤에 코를 많이 곤다고 한다. 1년 전 고혈압을 진단받고 약물치료 중이었다. 다음 중 이 환자의 진단에 가장 중요한 것은? ① Somatostatin ② Thyroid stimulating hormone (TSH) ③ Insulin like growth factor-1 (IGF-1) ④ Adrenocorticotropic hormone (ACTH) ⑤ Gonadotropin-releasing hormone (GnRH)	1	답 ③ 땀, 손발 크기 증가, 목소리 굵어짐, 코골이 → **acromegaly(말단비대증)**입니다. acromegaly 검사(진단)는 **Serum IGF-Ⅰ** Oral glucose tolerance test : 확진
2	(연도미상) 36세 여자가 6개월간 체중증가로 왔다. 과거에 특별한 질병이나 약물 복용력은 없었다. 혈압은 150/100 mmHg 였고, 복부에 자색선조가 관찰되었고 복부비만이 동반되어 있었지만 팔, 다리는 가늘었다, 뇌하수체 자기공명영상에서 뇌하수체 미세선종이 동반되어 있었다. 이 환자에서 증가되어 있을 것으로 생각되는 것은? ① Prolactin ② Growth hormone (GH) ③ Thyroid stimulating hormone (TSH) ④ Adrenocorticotropic hormone (ACTH) ⑤ Gonadotropin-releasing hormone (GnRH)	2	답 ④ 고혈압, 자색선조, 복부비만, 팔다리 가늠 -->쿠싱 증후군 + 뇌하수체 미세선종 동반 → 쿠싱 disease에 의한 ACTH-dependent cushing syndrome 21 학습부: 만약 부신에 종양이 생겨서 ectopic 하게 cortisol이 증가했다면 ACTH는 감소했겠죠?

3. (연도미상) 53세 남자가 수년 전부터 땀이 많이 나고 손과 발의 크기가 증가하여 찾아왔다. 1년 전 고혈압을 진단받고 약물치료 중이었다. 뇌하수체 자기공명영상 소견은 다음과 같다. 이 환자에서 시행하여야 할 가장 적절한 검사는?

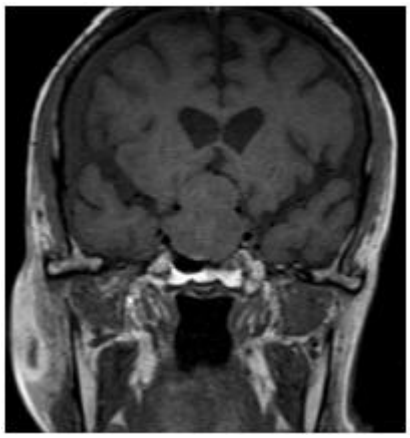

① 프로락틴 측정
② 경부 당부하검사
③ 고용량 덱사메타손 억제검사
④ 24시간 소변 메타네프린 측정
⑤ 아래 바위정맥굴채혈 (inferior petrosal sinus sampling)

3. 답 ②

땀, 손발 크기 증가, 목소리 굵어짐, 코골이
→ **acromegaly(말단비대증)**입니다.

acromegaly 검사(진단)는
Serum IGF-Ⅰ
Oral glucose tolerance test : 확진
→ glucose를 줘서 억제가 되는지를 본다.

4. (연도미상) 나이 50세 남자가 수년 전부터 땀이 많이 나고 손과 발의 크기가 증가하여 찾아왔다. 1년 전 고혈압을 진단받고 약물치료 중이었다. 다음 중 진단을 위해 우선적으로 시행해야 할 선별검사는?

① TSH
② GnRH
③ IGF-1
④ ACTH
⑤ Prolactin

4. 답 ③

땀, 손발 크기 증가, 목소리 굵어짐, 코골이
→ **acromegaly(말단비대증)**입니다.

acromegaly 검사(진단)는
Serum IGF-Ⅰ
Oral glucose tolerance test : 확진

5. (2014 과정) (주관식 추정)
쿠싱증후군 에서 뇌하수체 선종과 ectopic ACTH 증가의 감별 또는 뇌하수체 미세선종의 위치를 알기 위해 쓰이는 방법은?

5. 답 inferior petrosal venous(sinus) sampling (IPSS)
: central과 peripheral의 ACTH를 측정,
CRH 주입했을 때, 그 비가 >3이면 pituitary 쪽에 mass가 있다고 판단한다.

선배족(16년도)에 문제가 잘려있어서
답에 맞게 문제를 완성시켜봤습니다.

※2019 comment※
<IPSS의 목적>
- pituitary, ectopic mass 감별
- pituitary mass일 경우 어느 영역의 mass인지 구분

6. (2014 과정) 50세 남자가 수년 전부터 땀이 많이 나고 손과 발의 크기가 증가하여 왔다. 목소리가 점차 굵어졌고 밤에 코를 많이 곤다고 한다. 1년 전 고혈압을 진단받고 약물치료 중이었다. 확진 검사는?

① CRH stimulation test
② Rapid ACTH stimulation test
③ insulin induced hypoglycemia test
④ 75 gram oral glucose tolerance test
⑤ High dose dexamethasone suppression test

6. 답 ④

땀, 손발 크기 증가, 목소리 굵어짐, 코골이
→ **acromegaly(말단비대증)**입니다.

acromegaly 검사(진단)는
Serum IGF-Ⅰ
Oral glucose tolerance test : 확진
→ glucose를 줘서 억제가 되는지를 본다.

7. (2015 과정, 기말)
56세 여자가 3년 전부터 땀이 많이 나고, 코골이가 심하여 왔다. 턱과 이마가 많이 돌출되어 있었고, 결혼 반지가 맞고 않고, 신발 크기가 젊은 시절 235mm으로부터 최근 250mm로 증가하였다고 하였다. 확진을 위해서 다음 중 어떤 물질을 투여하여 원인이 되는 호르몬을 자극/억제하면 좋은가?

① 포도당
② 인슐린
③ 덱사메타손
④ 소마토스타틴
⑤ 생식샘자극호르몬 분비호르몬

7. 답 ① (이혜원교수님)

땀, 코골이, 턱과 이마 돌출, 반지 안맞음, 신발 크기 증가 → **acromegaly(말단비대증)**입니다.

acromegaly 검사(진단)는
Serum IGF-Ⅰ
Oral glucose tolerance test : 확진
→ glucose를 줘서 억제가 되는지를 본다.

8. (2015 기말) 30대 여성의 뇌하수체 전엽 부위에 약 1.2cm 크기의 종괴가 관찰되었다. 다음 중 가장 가능성이 낮은 진단은?
① Prolactinoma
② TSH adenoma
③ FSH/LH adenoma
④ Null cell adenoma adenoma
⑤ Acidophil stem cell adenoma

8. 답 ①

① Prolactinoma는 대부분 1cm 미만의 미세선종이다.

(종괴의 크기와 관련해서 자세히 배우지 않았습니다.)

23 : adenomegaly는 큰 경우가 많고 prolactinoma와 쿠싱 disease에 의한 종양으 작은 경우가 많다고 하셨습니다. -> 작아서 잘 안 보여서 IPSS를 한다고 하셨습니다.

9. (2015 과정) 55세 남자가 수년 전부터 땀이 많이 나고 손과 발의 크기가 증가하여 왔다. 목소리가 점차 굵어졌고 밤에 코를 많이 곤다고 한다. 1년 전 당뇨병으로 진단받고 약물치료 중이었다. 선별 검사는?
① Cortisol
② Prolactin
③ Adrenocorticotropic hormone (ACTH)
④ Insulin-like growth factor type 1 (IGF-1)
⑤ Overnight dexamethasone suppression test

9. 답 ④

땀, 손발 크기 증가, 굵은 목소리, 코골이
→ **acromegaly(말단비대증)**입니다.

말단비대증 진단(검사)는
serum IGF-Ⅰ
oral glucose tolerance test로 확진

10. (2016 과정) 55세 남자가 수년 전부터 땀이 많이 나고 손과 발의 크기가 증가하여 왔다. 목소리가 점차 굵어졌고 밤에 코를 많이 곤다고 한다. 검사는?
① CRH stimulation test
② Normal saline infusion test
③ Rapid ACTH stimulation test
④ 75g Oral Glucose Tolerance Test
⑤ Overnight dexamethasone suppression test

10. 답 ④

땀, 손발 크기 증가, 굵은 목소리, 코골이
→ **acromegaly(말단비대증)**입니다.

말단비대증 진단(검사)는
serum IGF-Ⅰ
oral glucose tolerance test로 확진

11. (2016 기말, 2014 과정) 36세 여자가 6개월간 체중증가로 왔다. 과거에 특별한 질병이나 약물 복용력은 없었다. 혈압은 150/100 mmHg 였고, 복부에 자색선조가 관찰되었고 복부비만이 동반되어 있었지만 팔, 다리는 가늘었다. 뇌하수체 자기공명영상에서 뇌하수체 미세선종이 동반되어 있었다. 치료는?
① Bromocriptine
② Radiation therapy
③ Both adrenalectomy
④ Somatostatin analogue
⑤ Trans-sphenoidal surgery

11. 답 ⑤

체중증가, 복부에 자색선조, 복부비만, 팔다리 가늘다 → 쿠싱신드롬!
그 중 뇌하수체 미세선종 -> Cushing disease!

쿠싱 disease의 치료는 수술적 치료!
→ transsphenoidal approach

12. (2016 기말) 쿠싱병과 이소성 ACTH 분비에 의한 쿠싱 증후군의 감별 검사로 가장 적절한 것은?
① dexamathasone 1 mg overnight test
② midnight salivary cortisol
③ morning and evening ACTH/cortisol
④ plsama ACTH
⑤ morning urine free cortisol/creatinine ratio

12. 답 ④ (김인주교수님)

ACTH-dependent 쿠싱신드롬의 감별진단
inferior petrosal sinus sampling으로
petrosal과 peripheral의 ACTH를 측정, 비를 봄
→ ④ plasma ACTH를 보는 것이다.

※2019 comment※
이번 수업에서는 쿠싱증후군의 감별검사로 IPSS 정도만 배웠지만, 김인주교수님의 쿠싱증후군 시간에 더 자세한 감별진단법들을 배웁니다. 선배족 해설이 조금 애매한데 IPSS는 plasma ACTH와는 다릅니다. 김인주 교수님 수업에 따르면 plasma ACTH 측정 후 ACTH dependent이라 판단되면 다른 검사들을 통해 pituitary/ectopic mass를 감별하고, 감별이 잘 되지 않을 경우 IPSS를 시행합니다.

23 : 안 배운 내용같습니다.

13. (2017 과정) 56세 여자가 수년전부터 손발이 커지고 땀이 많이 나며 코골이가 심해진다고 병원에 왔다. 고혈압 약을 복용하고 있다고 하였다. 이 환자에서 우선 시행해야 하는 검사는 무엇인가?

① oral glucose GH supression test
② insulin-like growth factor type 1
③ 24hr urine free cortisol
④ cocktail test
⑤ overnight dexamethasone suppression test

13. 답 ②

손발이 커짐, 땀, 코골이
→ acromegaly (말단비대증, GH 관련)

acromegaly 검사(진단)
- **Serum IGF-Ⅰ (insulin-like growth factor)**
- Oral glucose tolerance test : 확진

③, ⑤ cushing's disease

14. (2017 과정, 2015 과정) 45세 여자가 6개월간 10 kg 이상 체중증가로 왔다. 뇌하수체 MRI에서 약 24 mm 크기의 선종이 발견되었다. 뇌하수체 쿠싱증후군으로 진단되어 수술적 치료를 시행받았으나 완전절제가 되지 못했고 내과적 부신기능 억제를 위해 케토코나졸을 투여받았다. 이후 피부 색소침착이 더 심해졌고 추적 뇌하수체 MRI에서 선종 크기가 다시 증가하는 소견이 관찰되었다. 진단명은(단답형)?

14. 답 Nelson's syndrome

쿠싱 disease
- 수술적 치료로 완전 절제 못했고
- 부신기능 억제 위해 케토코나졸 투여 (medical adrenalectomy)
- medical adrenalectomy의 가장 큰 합병증은 **Nelson's syndrome!!**
  ACTH는 계속 분비되므로
  mass가 커지거나 pigmentation이 더 생긴다.

15. (2017 기말) 55세 남자가 수년 전부터 땀이 많이 나고 손과 발의 크기가 증가하여 왔다. 목소리가 점차 굵어졌고 밤에 코를 많이 곤다고 한다. 적절한 검사는?

① CRH stimulation test
② Normal saline infusion test
③ Rapid ACTH stimulation test
④ 75g Oral Glucose Tolerance Test
⑤ Overnight dexamethasone suppression test

15. 답 ④

땀이 많이 나고 손과 발의 크기가 증가하고 목소리가 점차 굵어지고 밤에 코를 많이 고는 증상은 acromegaly이므로 검사는 75g Oral Glucose Tolerance Test

①, ⑤ cushing disease

16. (2017 기말) 43세 여자가 8개월간 체중증가로 찾아왔다. 과거에 특별한 질병이나 약물 복용력은 없었다. 혈압은 160/100 mmHg였고, 팔, 다리는 가늘고 복부는 비만하였다. 선별 및 확진을 위한 검사를 시행하였고 결과는 다음과 같다. 치료는?

	기저	저용량덱사메타손 억제검사 후	고용량 덱사메타손 억제검사 후
혈청 코티솔(μg/dL)	25	27	23
24시간 소변 유리 코티솔(μg/일)	510	420	405
기저 부신피질 자극호르몬 (ACTH) (pg/mL)	320		

① 브로모크립틴
② 소마토스타틴
③ 부신종양 제거술
④ 방사선 감마나이프
⑤ Trans-sphenoidal 수술

16. 답 ⑤

임상 증상으로 Cushing syndrome이라고 유추할 수 있고, ACTH의 수치가 높으므로 ACTH Dependent인 cushing disease라고 보고 치료는 transsphenoidal resection을 먼저 한다.

※2019 comment※
검사 결과 해석은 다음 시간에 배울 내용입니다. cushing's disease 치료의 1st choice가 transsphenoidal resection인 것 정도만 알면 될 것 같습니다.

23 : 검사결과 해석에 대해서 다음시간에 더 자세히 배운다고 하시고 넘어가셨습니다.

17. (2018)
55세 남자가 수년 전부터 땀이 많이 나고 손과 발의 크기가 증가하여 왔다. 목소리가 점차 굵어졌고 밤에 코를 많이 곤다고 한다. 적절한 선별 검사는?
① Prolactin
② Plasma renin activity
③ 24hr urine free cortisol
④ Insulin-like growth factor-1 (IGF-1)
⑤ Adreno-corticotropic hormone (ACTH)

17. 답 ④

손발이 커짐, 땀, 코골이
→ acromegaly (말단비대증, GH 관련)

<acromegaly 검사(진단)>
- **Serum IGF-Ⅰ (insulin-like growth factor)**
- Oral glucose tolerance test : 확진

18. 36세 여자가 6개월간 체중증가로 왔다. 과거에 특별한 질병이나 약물 복용력은 없었다. 혈압은 150/100 mmHg 였고, 복부에 자색선조가 관찰되었고 복부비만이 동반되어 있었지만 팔, 다리는 가늘었다. 검사 결과는 아래와 같았다. 진단은? (2019)

	기저	저용량 덱사메타손 억제검사 후	고용량 덱사메타손 억제검사 후
혈청 코티솔(μg/dL)	28	24	21
24시간 소변 유리 코티솔(μg/일)	512	419	395
기저 부신피질 자극호르몬 (ACTH) (pg/mL)	0.2		

① Ectopic CRH syndrome
② Ectopic ACTH syndrome
③ Adrenal cushing's syndrome
④ Pituitary cushing's disease with macroadenoma
⑤ Pituitary cushing's disease with microadenoma

18. 답 ③

체중증가, 복부에 자색선조, 복부비만, 팔다리 가늘다 → 쿠싱신드롬! 정도는 알고 갑시다.

(Suppression Tests는 나중 부신 강의에서 배웁니다.)

23 : 다음시간에 더 자세히 배운다고 하시고 넘어가셨습니다.

19. (2019)
55세 남자가 수년 전부터 땀이 많이 나고 손과 발의 크기가 증가하여 왔다. 목소리가 점차 굵어졌고 밤에 코를 많이 곤다고 한다. 확진 검사는?
① Normal Saline loading test
② Oral glucose tolerance test
③ Inferior petrosal sinus sampling
④ insulin induced hypoglycemia test
⑤ Low dose dexamethasone suppression test

19. 답 ②

손발이 커짐, 땀, 코골이
→ acromegaly (말단비대증, GH 관련)

<acromegaly 검사(진단)>
- Serum IGF-Ⅰ (insulin-like growth factor)
- Oral glucose tolerance test : 확진

20. 36세 여자가 6개월간 체중증가로 왔다. 과거에 특별한 질병이나 약물 복용력은 없었다. 혈압은 150/100 mmHg 였고, 복부에 자색선조가 관찰되었고 복부비만이 동반되어 있었지만 팔, 다리는 가늘었다. 선별 검사는? (2020)
① IGF-1
② 24hr urine free cortisol
③ renin aldosterone ratio
④ 24hr urine metanephrine
⑤ thyroid stimulating hormone

20. 답 ②
체중증가, 자색선조, 고혈압, 팔다리 가늘다
-> 쿠싱병
쿠싱병 선별 검사는 24hr urine free cortisol, Overnight Dexamothasone 1mg, ACTH Assay로 할 수 있다.

(IPSS는 ACTH-Dependent cushing syndrome일 때 pituitary mass 인지 ectopic mass 인지 감별하는 것! 선별 검사 아님)

21. 55세 남자가 수년 전부터 땀이 많이 나고 손과 발의 크기가 증가하여 왔다. 목소리가 점차 굵어졌고 밤에 코를 많이 곤다고 한다. 적절한 선별 검사는? (2020)

① Prolactin
② Plasma renin activity
③ 24hr urine free cortisol
④ Insulin-like growth factor-1 (IGF-1)
⑤ Adreno-corticotropic hormone (ACTH)

21. 답 ④
손발 크기 증가, 코골이, 굵은 목소리
-> Acromegaly
Acromegaly의 선별 검사는 Serum IGF-1

22. [2021-1학기]
프로락틴 선종(prolactinoma)의 치료 약제로 반감기가 길어 1~2회/주로 복용이 가능한 약제는?

① Cabergoline
② Metyrapone
③ Ketoconazole
④ Bromocriptine
⑤ Somatostatin analogues

22. 답: ①

Cabergoline은 D2 receptor에 high affinity를 가지는 long-acting dopamine agonist로 일주일에 2회 정도 복용한다.

23 : 임신을 계획중이면 복용하면 안된다고 강조하셨습니다.

23. [2021-1학기]
다음 중 ACTH-dependent Cushing's syndrome에서 관찰될 수 있는 소견이 아닌 것은?

① 기저 ACTH 수치는 낮게 측정된다.
② 24시간 소변 free cortisol 수치는 증가되어 있다.
③ 입술이나 구강 점막 등에 색소 침착이 관찰될 수 있다.
④ 1 mg overnight dexamethasone suppression test에서 Cortisol 수치가 억제되지 않는다.
⑤ CRH induced Inferior petrosal sinus sampling (IPSS)에서 IPSS: peripheral 비가 > 3 이면 뇌하수체 선종을 의심할 수 있다.

24. [2021-2학기]
28. 다음 중 ACTH-dependent Cushing's syndrome에서 관찰될 수 있는 소견이 아닌 것은?
① ACTH 수치는 높게 측정된다.
② 24시간 소변 free cortisol 수치는 증가되어 있다.
③ 입술이나 구강 점막 등에 색소 침착이 관찰될 수 있다.
④ 1 mg overnight dexamethasone suppression test에서 Cortisol 수치가 억제되지 않는다.
⑤ CRH induced Inferior petrosal sinus sampling (IPSS)에서 IPSS: peripheral 비가 < 3 이면 뇌하수체 선종을 의심할 수 있다.

23. 답: ①

①: ACTH-dependent한 cushing's disease는 pituitary-dependent하게(주로 pituitary tumor) ACTH가 증가한다.
③: ACTH level이 증가하면 α-MSH의 자극으로 피부에 pigmentation(색소침착)이 증가한다.
②,④: 부신 시간에 자세히 배울 예정입니다.

Dexamethasone suppression		
1 mg overnight		
Low-dose(0.5 mg q6h)	Cortisol >5 μg/dL	Cortisol >5 μg/dL
High-dose (2 mg q6h)	Cortisol <5 μg/dL	Cortisol >5 μg/dL
UFC >80% suppressed	Microadenomas: 90% Macroadenomas: 50%	10%
Inferior petrosal sinus sampling (IPSS)		
Basal		
IPSS: peripheral	>2	<2
CRH-induced		
IPSS: peripheral	>3	<3

왼쪽은 ACTH secreting pituitory tumor, 오른쪽은 ectopic ACTH secretion입니다.
②: 왼쪽 박스에서 90%, 50%로 증가
④: 박스를 봐도 잘 모르겠네요 ㅎㅎ;;
⑤: CRH추가 후 비가 3보다 크면 뇌하수체 선종 의심 가능합니다!

24. 답: ⑤

2, 4번 보기는 다음 수업에서 자세히 다룬다고 하심.

1, 3번 보기 : ACTH 자체의 분비가 증가하면서 발생하므로, ACTH level이 증가하고, 이는 alpha-MSH(melanocyte stimulating hormone) 생성을 자극하여 피부에 pigmentation(색소침착)이 증가함

5번 보기 : CRH induced IPSS에서 IPSS : peripheral의 비가 3보다 커야 뇌하수체 선종을 의심할 수 있다.

25. 다음 중 ACTH-dependent Cushing's syndrome 에서 관찰될 수 있는 소견인 것은?(2022)
① ACTH 수치는 낮게 측정된다.
② 24시간 소변 free cortisol 수치는 감소되어 있다.
③ 입술이나 구강 점막 등에 색소 침착이 관찰 될 수 있다.
④ 1 mg overnight dexamethasone suppression test에서 Cortisol 수치가 억제된다.
⑤ CRH induced Inferior petrosal sinus sampling (IPSS)에서 IPSS: peripheral 비가 <2 이다.

25. 답 : ③

1 : 높게 측정됩니다.
2 : 아직 안 배운 내용입니다.
3 : ACTH 증가로 인한 알파-MSH 자극으로 pigmentation 생기는 것이 중요한 특징입니다.
4 : 아직 안 배운 내용입니다.
5 : 교수님께서 수치까지 자세히 언급하지 않으셨는데 보기에 나왔습니다... 쿠싱 disease와 ectopic mass의 감별 진단으로 IPSS를 시행합니다.
-①처음측정하는방법(카데터만 넣음. CRH주입X), ②CRH 주입후 2,5,10 분 후 측정하는 방법(CRH 주입하면 ACTH 올라서 검사의 정확성을 위해 넣는다)이 있고 각각의 진단기준이 다릅니다.
-처음부터 inferior pestrol과 peripheral vein ACTH의 비가 2초과일 때 : Cushing's syndrome
-CRH 주입 후, peak petrosal과 peripheral ACTH의 비가 3이상일 때 : pituitary ACTH secretiong tumor

따라서 5번 보기에서는 2초과여야 쿠싱신드롬으로 진단가능합니다.

26. 다음 중 쿠싱 증후군을 진단하기 위한 검사는? (2022)
① Serum IGF-1
② Urinary 17-ketosteroids
③ Oral glucose tolerance test
④ Normal saline infusion test
⑤ Low dose dexamethasone suppression test

26. 답 ⑤

이번 시간에 배운 내용이 아니긴 한데 혹시나 해서 가져왔습니다. 김미진 교수님 – 뇌하수체질환 증례시간 때 배우긴 했습니다.

-쿠싱 증후군 선별검사 : 24h urinary free cortisol excretion, Dexamethasone overnight test, midnight plasma cortisol, midnight salivary cortisol(우리나라에서는 몇 군데밖에 안 함)
-쿠싱 증후근 확진 검사 : low dose DEX TEST = low dose dexamethasone suppression test

출족	분 류	내분비학	수업시간	10.19(목) 6교시
			담당교수	김학진 교수님
	수 업	신경내분비 영상진단	작성자	강찬우

제 작 자 코 멘 트
안녕하세요!!!!!!!!!!!!!!!!!!!!!!!!!! 오랜만이에용 ☃ 최근 출제 경향은 **총론에서 정상 anatomy에 대해 물어보는 문제 1문제 + 각론에서 영상보고 진단하거나 특징을 물어보는 문제 1문제** 이렇게입니다. 배운 영상 소견 특징들을 출족에 잘 적용하면서 풀다보면 금방 감 잡을 수 있습니다. 올해도 비슷하게 출제하실거 같은데 정리족에서 레전드파워강조하신 부분은 그래도 꼭 봐주세요! **교수님께서 올해 각론에서 rathke cleft cyst의 병변 위치와 영상 소견을 너무 강조하셨습니다. 올해의 문제로 의심됩니다. (병변의 high protein 소견 – intracystic nodule이 T1 high, T2 low라는 영상 소견 강조와 뇌하수체 전엽과 후엽 사이에서 병변이 호발한다는 사진을 기억하라고 하셨습니다). 또 craniopharyngioma는 영상소견을 강조하시기도 하였고 최근 빈출소재이니 꼭 봐주세요!** 작년문제는 26, 27번 문제입니다. + **Summary 새로 제작하였습니다**. 출족만 보시는 분들을 위해 여기에도 남길게요! 아래는 선배족 코멘트입니다. 2022: 작년에는 정상 anatomy와 Pituitary microadenoma가 나왔습니다. 정상 anatomy는 자주 나오는 문제이므로 확실하게 알아야 될 것 같습니다. 그리고 영상 소견을 보고 어떤 질병인지, 영상 소견 특징이 무엇인지 확실히 알아야 할 것 같습니다. 파이팅화이팅화이팅!!! 오류 있으면 연락주세용! 2021:올해에는 anatomy에서는 안나오고, macroadenoma에서 1문제, Rathke cleft cyst에서 한문제 나왔습니다. 정리족의 사진들 과 출족 사진들 눈에 익혀가시는 게 좋을 거 같습니다. <선배족 코멘트> 모든문제를 출을 타시는 편은 아니지만, 문제를 출제하는 포인트는 정해져 있는 것 같습니다. 매년 출제 패턴을 볼 때 **pituitary gland anatomy에서 한문제, 질병 각론에서 1문제** 정도 출제하십니다! 질병 각론도 어렵게 출제하시지는 않으니 **pituitary macroadenoma, microadenoma, craniopharyngioma, Rathke cleft cyst의 전형적인 영상소견과 주요 특징** 정도 알고 계시면 쉽게 풀릴 것 같습니다! 페이지가 넘어가서 다음페이지에 요약본 남겨두도록 하겠습니다!

<2023 summary>

1. 영상 총론

MRI 소견	T1WI (T1-weighted image)	T2WI (T2-weighted image)
	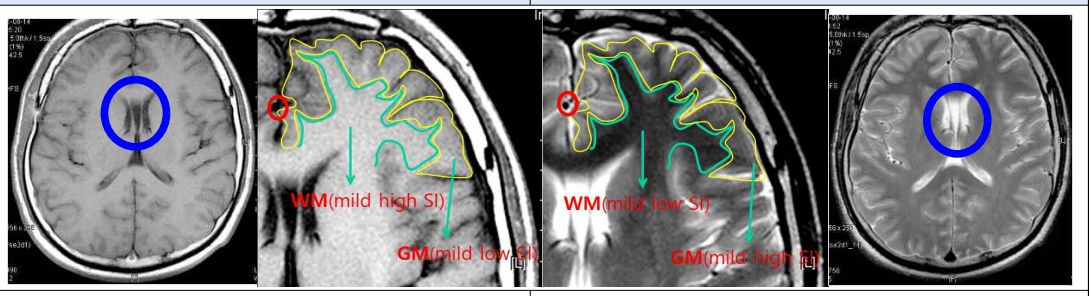	
CSF (ventricle)	low signal intensity (검정색)	high signal intensity (흰색)
혈류 느릴 때	low signal intensity (검정색)	high signal intensity (흰색)
혈류 빠를 때 (internal carotid a.)	low signal intensity (검정색)	
(ventricle) -(백색질) -(회색질)	검 – 흰 – 검	흰 - 검 – 흰
solid leision 소견	high signal intensity (흰색)	low signal intensity (검정색)
cystic lesion 소견	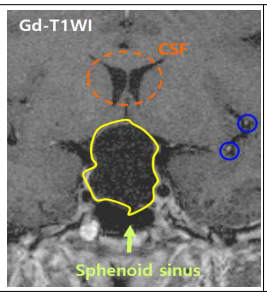 low signal intensity (검정색)	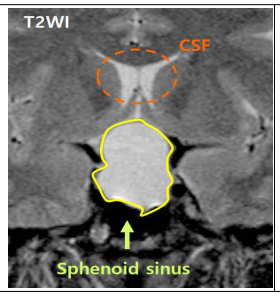 high signal intensity (흰색)
intrcranial lesion 소견 (hamartoma) (high protein)	cyst가 high signal intensity (흰색)	cyst가 low signal intensity (검정색)

정상 anatomy

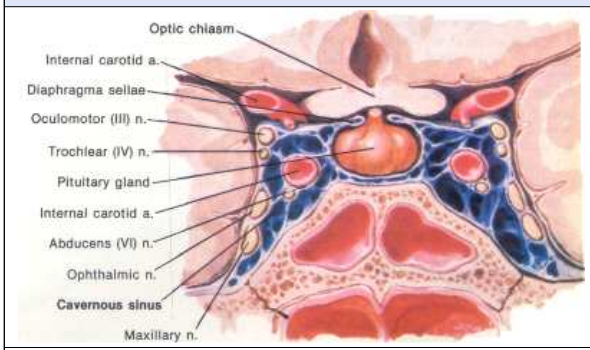

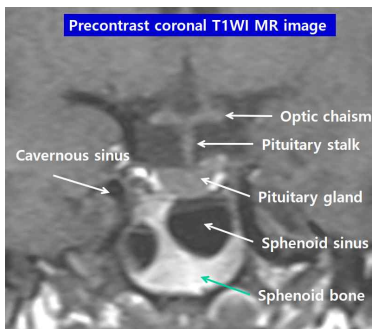

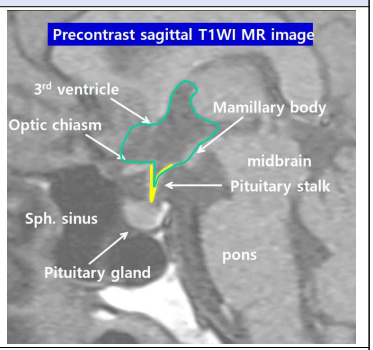

맨오른쪽 사진) **뇌하수체 전엽과 후엽 사이**: Rathek cleft cyst가 호발하는 위치 기억!!

2. 질병 각론

Pituitary macroadenoma : **G1-T1W1(조영제 증강 후) 강하게 enhance, snowman appearance ☃, Fluid-Fluid**

snowman 소견

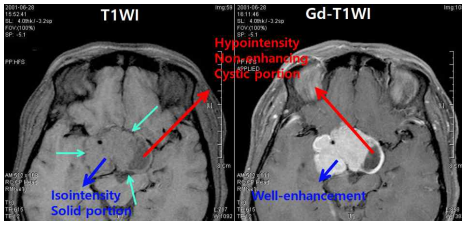

강하게 enhance된 solid portion 소견

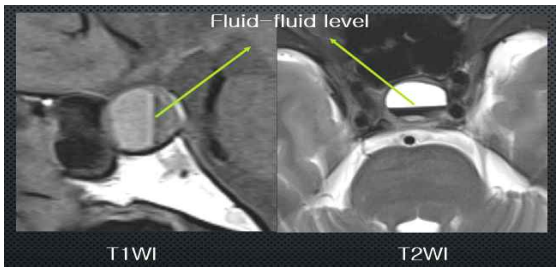

Fluid-Fluid level 소견 > 무조건 hamartoma!

Pituitary microadenoma : **G1-T1W1(조영제 증강 후) delayed enhancement – Dynamic study로 진단!**

조영제 주기 전	주입 30초 후	**주입 60초 후**	**주입 90초 후**	주입 120초 후	주입 150초 후
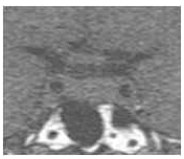	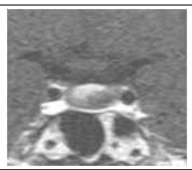	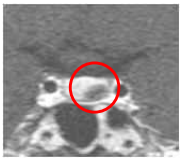	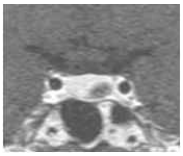	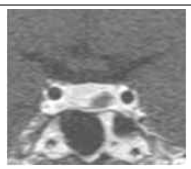	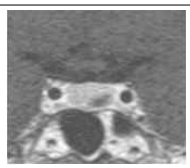

Craniopharyngioma : **calcification + solid & cystic suprasellar mass**

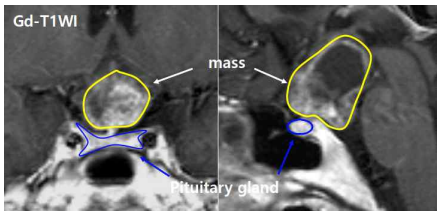

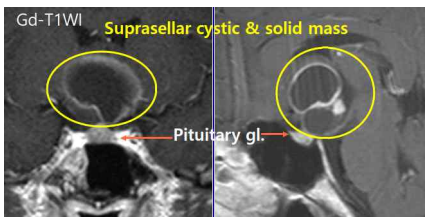

solid & cystic suprasellar mass 소견

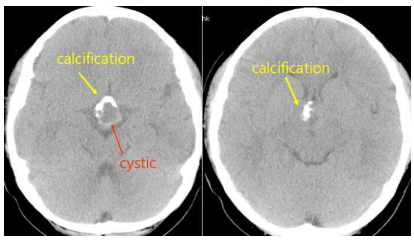

calcification 소견 (CT로 관찰한다)

Rathke cleft cyst : **Claw sign, Nonenhancing, noncalcified, intra-/suprasellar cyst with intracystic nodule**

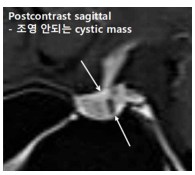

뇌하수체 전엽과 후엽 사이에 호발

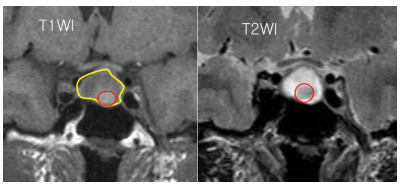

T1 high, T2 low > high protein

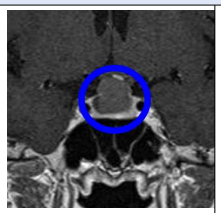

nonenhancing, suprasellar

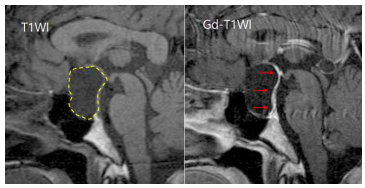

Claw sign

1. 다음 sagittal T1강조영상에서 해부학 명칭이 틀린 곳은? (2020)

① 가-Optic chiasm
② 나-Lateral ventricle
③ 다-Mamillary body
④ 라-Infundibulum
⑤ 마-Sphenoid sinus

2. 다음 MRI와 CT 영상을 보고 맞는 설명은? (2020)

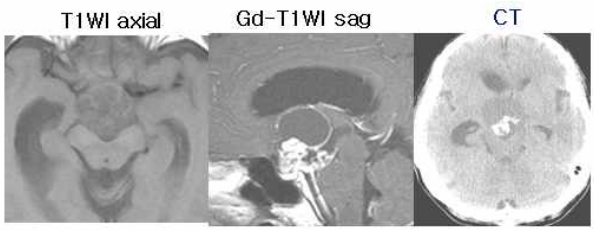

① Pituitary macroadenoma이다.
② Infrasellar extension이 보인다.
③ Solid mass이다.
④ 부분적으로 calcification이 보인다.
⑤ 조영증강이 전체적으로 잘 된다.

1. 정답 ②

②은 3rd ventricle 입니다!

강의록에 그대로 나와 있는 그림이니 한번 더 보고 넘어갑시다!

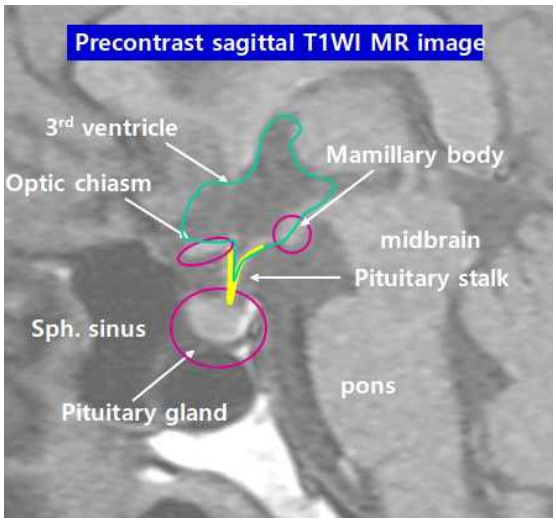

2. 정답 : ④

첫 번째 T1W1 axial 영상을 보면 pituitary gland 위쪽의 **suprasellar cystic mass**를 확인할 수 있습니다.
두 번째 Gd-T1W1 saggital 영상을 보면 **lesion 주변이 하얀 solid mass로 둘러싸여 있고, 내부는 low signal의 cyst로 구성**되어 있는 것을 확인할 수 있습니다.
세 번째 CT 영상을 통해 중앙부분에 부분적 **calcification**을 확인할 수 있습니다.
위 3가지 소견 모두 **craniopharyngioma**의 전형적 영상 소견입니다.
① Craniopharyngioma입니다.
② Infrasellar가 아닌 **suprasellar**입니다.
③ **Solid mass와 cystic mass**가 공존합니다.
④ CT 소견을 통해 확인할 수 있습니다.
⑤ 가장자리의 solid mass는 조영증강이 잘 되지만, **내부의 cystic part는 조영증강이 잘 되지 않습니다.**

3. [2019]
다음 중 pituitary macroadenoma는?

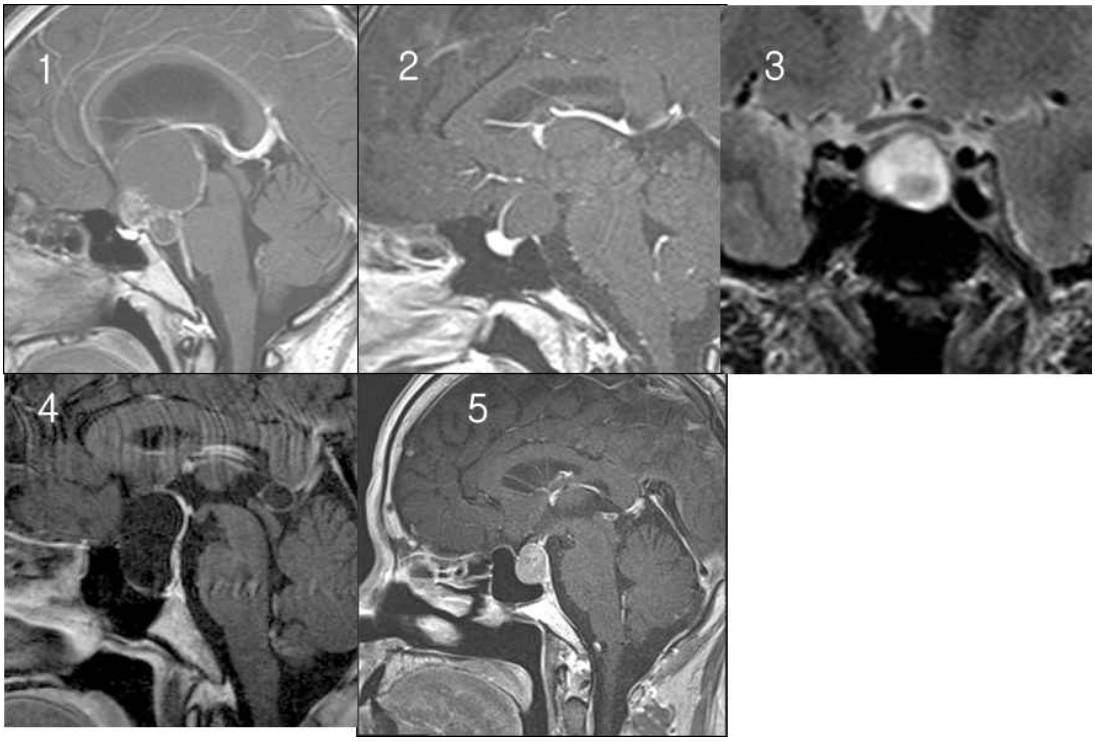

① 1 ② 2 ③ 3 ④ 4 ⑤ 5

3. 답 ⑤
출에 자주 등장하는 사진들을 내셨습니다!

⑤번 : sellar solid mass로 T1영상에서 조영증강이 되어 보이는 **pituitary macroadenoma.** (살짝 뒤쪽이 음영이 강해보여서 claw sign처럼 보일 수 있을 것 같은데 claw sign은 조영증강이 되지않는 cystic mass가 정상 gland를 눌러서 보이는 겁니다!)

①, ②번 : sphenoid sinus 위쪽을 보면 하얗게 조영증강이 된 gland가 잘 보이고 그 위쪽에 조영증강이 되지 않는 mass가 보이므로 suprasellar cystic mass! ⇒ craniopharyngioma
③번 : cavernous sinus가 하얗지 않으니 조영사진x. ventricle 음영이 high이므로 T2W1. ventricle 음영과 gland음영 비슷하므로 cystic lesion임. 그런데 안쪽에 low signal을 보이는 intracystic nodule이 관찰 → Rathke cleft cyst
④번 : 조영증강이 되지 않는 cystic mass가 정상 gland를 압박한 claw sign을 보임 ⇒ Rathke cleft cyst.

4. **[2019, 2018]**
다음 조영증강 coronal image상에서 표시된 해부학 명칭이 맞는 것은?

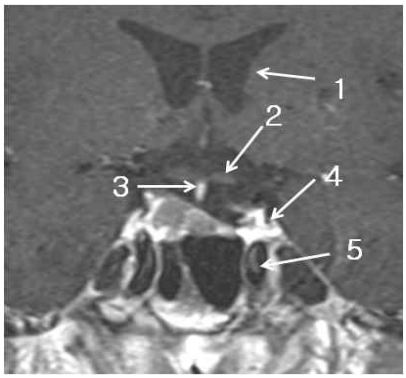

① 1 – third ventricle
② 2 – pituitary stalk
③ 3 – optic chiasm
④ 4 – sphenoid sinus
⑤ 5 – internal carotid artery

4. 답 ⑤
2018년과 똑같이 내셨네요!

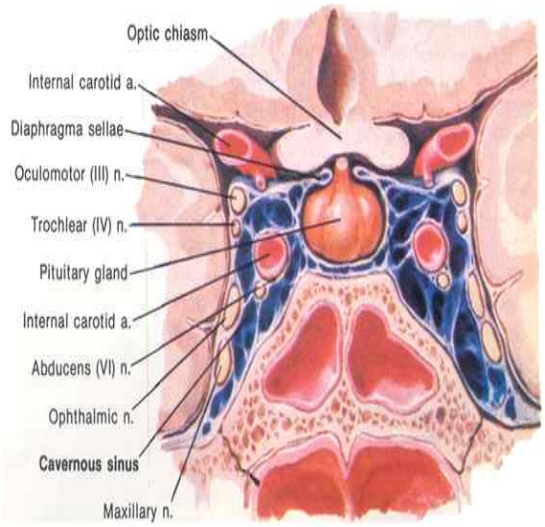

1. lateral ventricle
2. optic chiasm
3. pituitary stalk
4. cavernous sinus
5. int. carotid artery

반복되는 기출 문제입니다~

5. [2018]
다음 중 pituitary macroadenoma는?

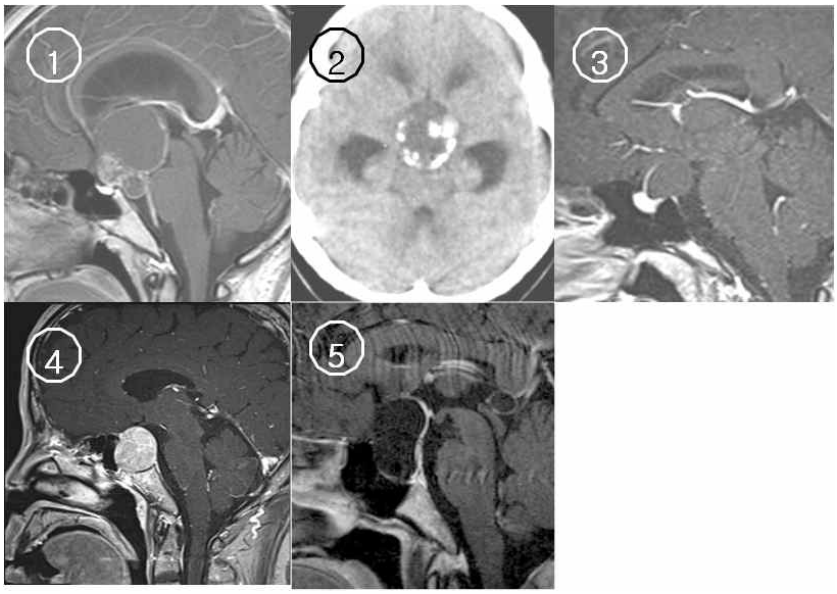

① 1
② 2
③ 3
④ 4
⑤ 5

5. 답 ④

①, ③번 : suprasellar cystic&solid mass ⇒ craniopharyngioma
②번 : Suprasellar에 calcification이 있는 cystic mass ⇒ Craniopharyngioma.
④번 : sellar(suprasellar로 growing) solid mass로 T1영상에서 조영증강이 되어 보이는 **pituitary macroadenoma.**
⑤번 : 조영증강이 되지 않는 cystic mass가 정상 gland를 압박한 claw sign을 보임 ⇒ Rathke cleft cyst.

6. (2017 과정)
다음 조영증강 coronal image상에서 화살표로 표시된 해부학 명칭이 맞는 것은?

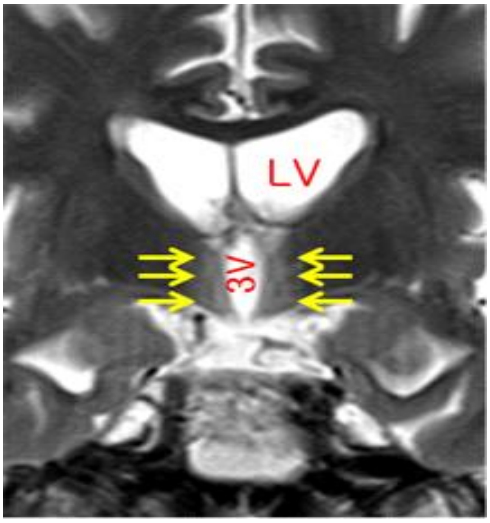

① Thalamus
② Pituitary stalk
③ Optic chiasm
④ Sphenoid sinus
⑤ Hypothalamus

7. [2016 과정]
다음은 조영증강 coronal image상에서 표시된 해부학 명칭이 맞는 것은?

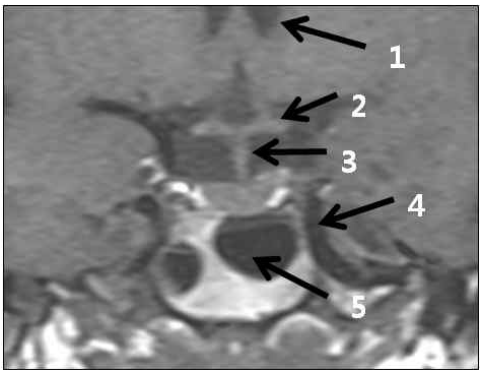

① Third ventricle
② Infundibulum
③ Optic chiasm
④ Oculomotor nerve
⑤ Sphenoid sinus

6. 답 ⑤
3rd ventricle (사진에서 3V) 양 쪽에 Hypothalamus가 존재한다.

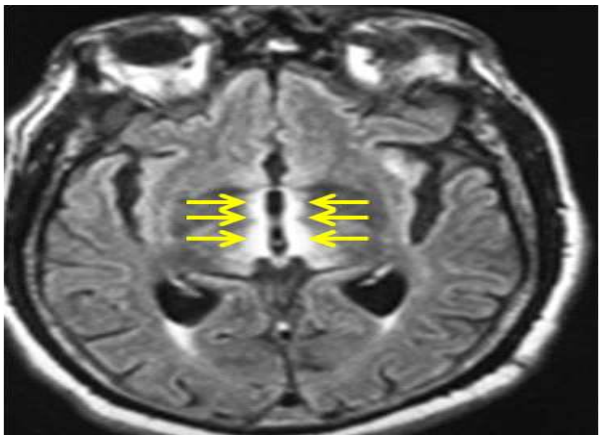

7. 답 : ⑤

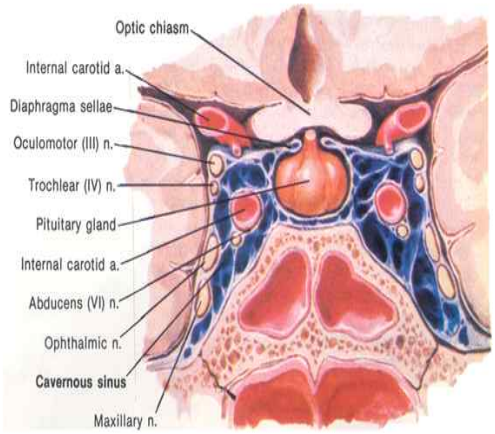

1. lateral ventricle
2. optic chiasm
3. pituitary stalk
4. internal carotid artery
5. air가 차 있는 sphenoid sinus

8. (2017 과정)
다음 중 pituitary Rathke cleft cyst는?

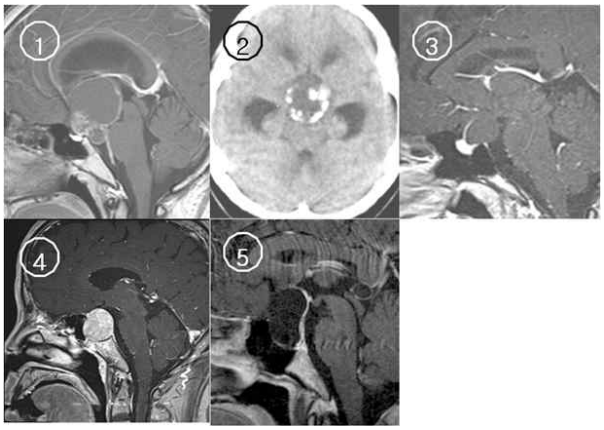

① 1 ② 2 ③ 3 ④ 4 ⑤ 5

8. 답 ⑤

④번 : sellar(suprasellar로 growing) solid mass로 T1영상에서 조영증강이 되어 보이는 pituitary macroadenoma.
①, ③번 : suprasellar cystic&solid mass ⇒ craniopharyngioma
②번 : **Suprasellar에 calcification이 있는 cystic mass** ⇒ Craniopharyngioma.
⑤번 : 조영증강이 되지 않는 cystic mass가 정상 gland를 압박한 claw sign을 보임 ⇒ Rathke cleft cyst.

(똑같은 그림, 똑같은 보기에 pituitary macroadenoma를 고르는 문제가 2018년에 출제되었습니다.)

9. (2017 과정)
다음 pituitary MRI contrast coronal image상에 나타난 질환의 진단명은?

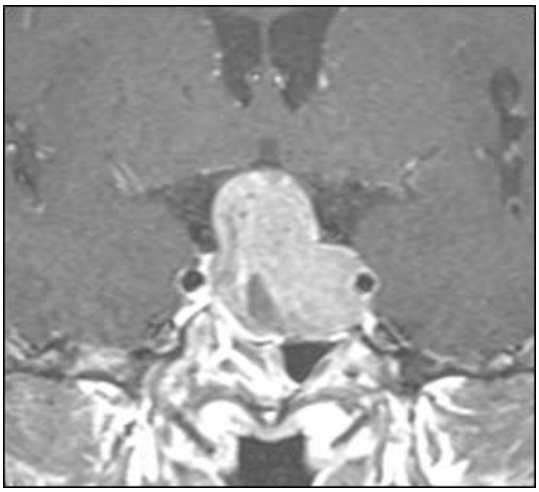

9. **정답: pituitary macroadenoma**

- **조영제를 넣었을 때 조영증강이 되는 부위는 solid mass이고 조영증강이 안 되는 부분은 cystic portion인 것을 알 수 있다.**
- **pituitary gland에 보이는 mass가 suprasellar (위쪽)로 자라나서 눈사람 모양으로 보인다**

10. (2017 기말) 다음은 한 환자의 brain MRI, CT 영상이다. 생각할 수 있는 질환은?

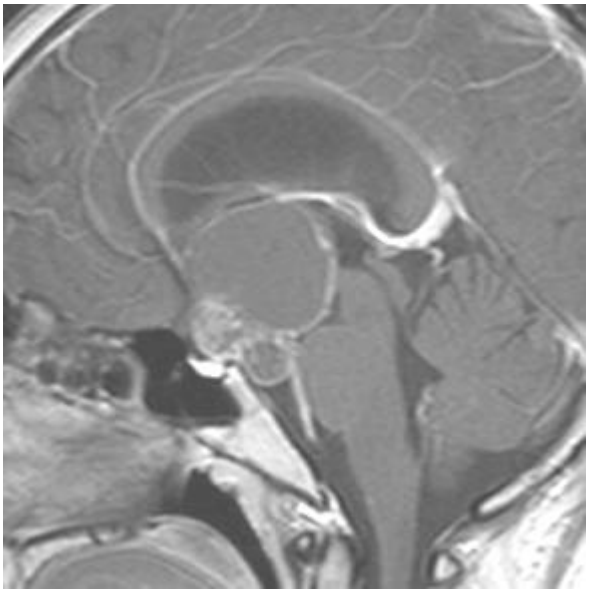

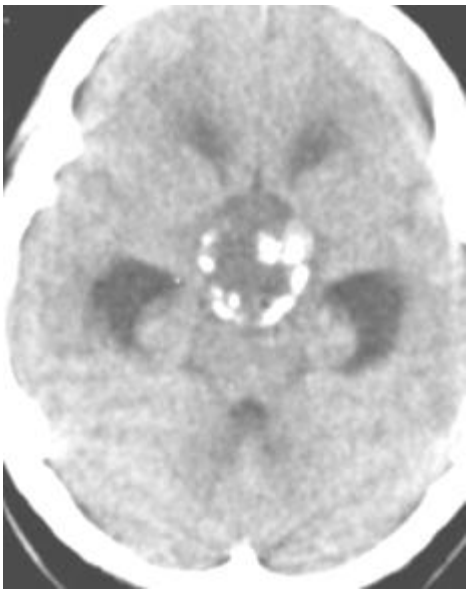

① Pituitary microadenoma
② Pituitary macroadenoma
③ Rathke cleft cyst
④ Craniopharyngioma
⑤ Multiple neuroendocrine tumor

10. 답 ④

suprasellar 위치에 있고 calcification을 보이므로 craniopharyngioma

11. (2016 기말)
다음 중 pituitary macroadenoma는?

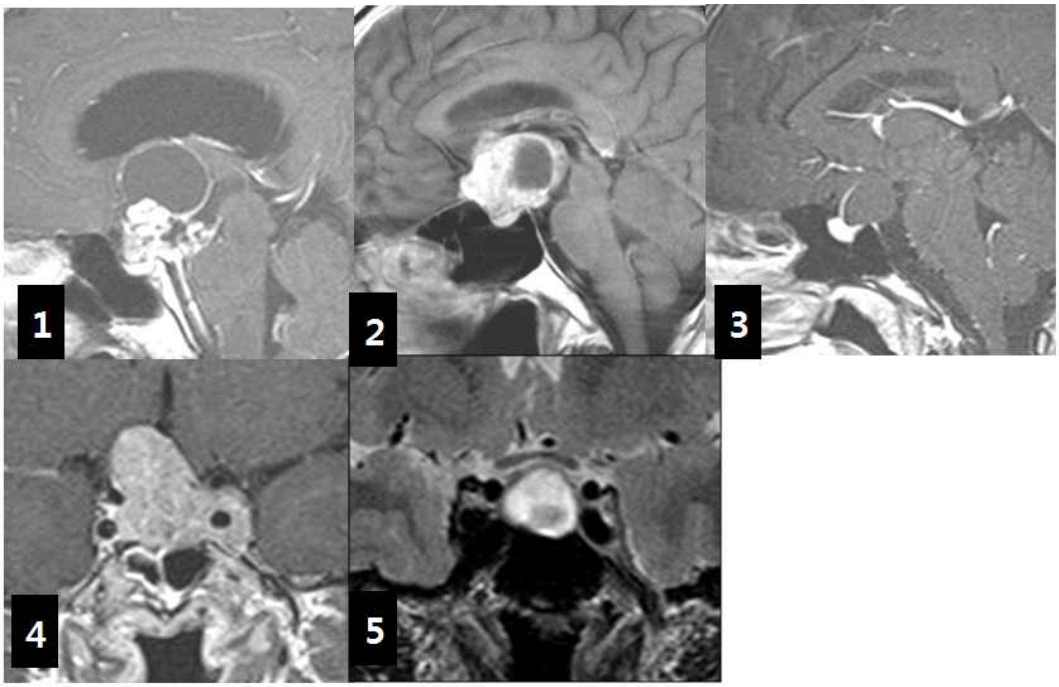

① 1 ② 2 ③ 3 ④ 4 ⑤ 5

11. 답 ④
①②③mass의 위치> pituitary gland의 상부 → **suprasellar mass (Pituitary adnenoma가 아니다!!)/ mass가 CSF 색과 비슷하고 solid mass도 보인다** ⇒ **suprasellar cystic&solid mass** ⇒ **Craniopharyngioma**
④ 크기가 크고 T1에서 조영증강이 된 solid mass가 보이므로 **Macroadenoma**사진입니다. macroadenoma의 특징 중 하나가 눈사람모양처럼 보이는 것이다. suprasellar 쪽으로 확장되어 optic chiasm을 누르고 있고 Cavernous sinus는 조영 증강 후에 원래 하얗게 보여야 하는데 왼쪽을 보면 까만 부분이 많이 보이고 left internal carotid artery를 mass가 둘러싸고 있음을 알 수 있습니다.⇒ left cavernous sinus invasion
⑤ pituitary gland 안, 정상 gland에 비해서 오른쪽에 까맣게 보이는 부분이 있습니다. 크기가 작고 눈사람 모양이 아니므로 **microadenoma**입니다.

2020 : ⑤의 경우 gray matter와 비슷한 밝기의 low signal을 보이는 intracystic nodule이 보이는 것으로 보아 Rathke cleft cyst입니다. (같은 사진 정리족에 있습니다!) microadenoma가 되려면 조영증강 사진 중에서도 30초-90초 부분을 보고 판단해야하는데 이 사진은 주변 cavernous sinus의 음영으로 보아 조영증강사진이 아니기 때문에 microadenoma로 보기 힘듭니다.

12. [2014, 2015 과정] 다음조영증강coronal image 상에서 표시된 해부학 명칭이 맞는 것은?

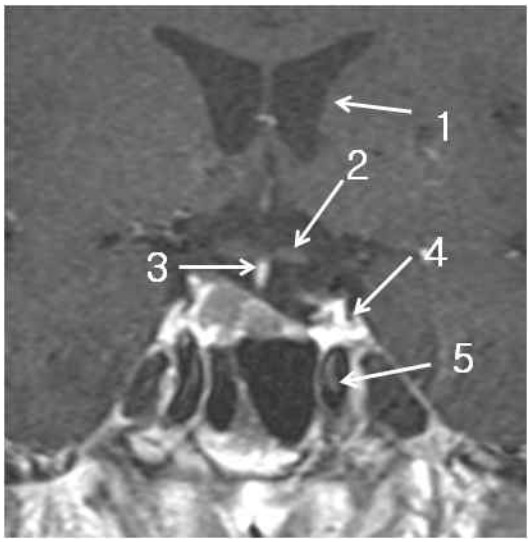

① third ventricle
② pituitary stalk
③ optic chiasm
④ sphenoid sinus
⑤ internal carotid artery

12 답 ⑤

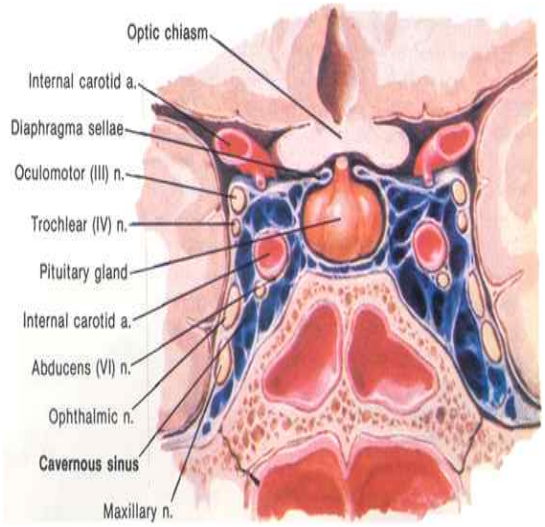

1. lateral ventricle
2. optic chiasm
3. pituitary stalk
4. cavernous sinus
5. carotid artery

13. [2014 2015 과정&기말] 다음 중 pituitary macroadenoma는?

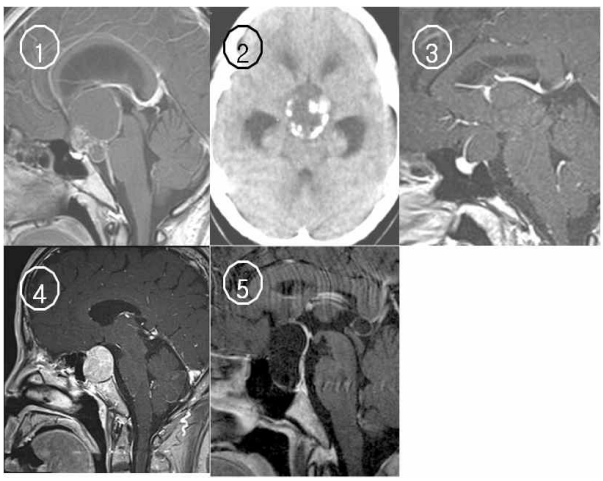

① ② ③ ④ ⑤

13. 답 ④

pituitary macroadenoma는 1cm이상의 크기를 가지고 sellar(&suprasellar) solid mass이기 때문에 조영 후 T1영상에서 조영증강이 되어 잘 보이게 됩니다.

●1,3번은 조영증강이 되지않는 suprasellar cystic mass인 것으로 보아 craniopharyngioma
● 2번 역시 CT소견에서 calcification이 일어난 것으로 보아 Craniopharyngioma.
● 5번은 조영증강이 되지 않는 cystic mass가 정상 gland를 압박한 claw sign을 보이므로 Rathke cleft cyst.

(2019): 2018년에 정확히 똑같이 출제된 출 타는 문제입니다~

14. [2013] 다음 Pituitary gland의 조영증강 MR 영상에 대해 틀린 설명은?

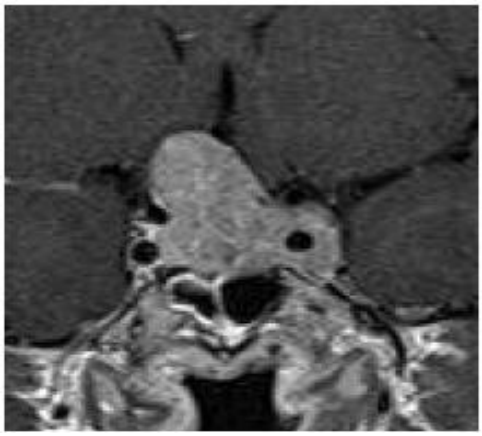

① Macroadenoma이다.
② Snowman appearance를 보인다.
③ Suprasellar extension을 하여 optic chiasm을 누른다.
④ Left cavernous sinus invasion을 하지 않았다.
⑤ Sphenoid sinus invasion을 하지 않았다.

14. 답 ④

① 크기가 크고 T1에서 조영증강이 된 solid mass가 보이므로 Macroadenoma사진입니다.
② macroadenoma의 특징 중 하나가 눈사람모양처럼 보이는 것이고 mass는 모든 방향으로 extension가능한데 이 문제에서는
③ 특히 suprasellar 쪽으로 확장되어 optic chiasm을 누르고 있고
④ Cavernous sinus는 조영 증강 후에 원래 하얗게 보여야 하는데 왼쪽을 보면 까만 부분이 많이 보이고 left internal carotid artery를 mass가 둘러싸고 있음을 알 수 있습니다.⇒left cavernous sinus invasion

15. [2013] 다음 Pituitary gland의 조영증강 MR영상에 대해 틀린 설명은?

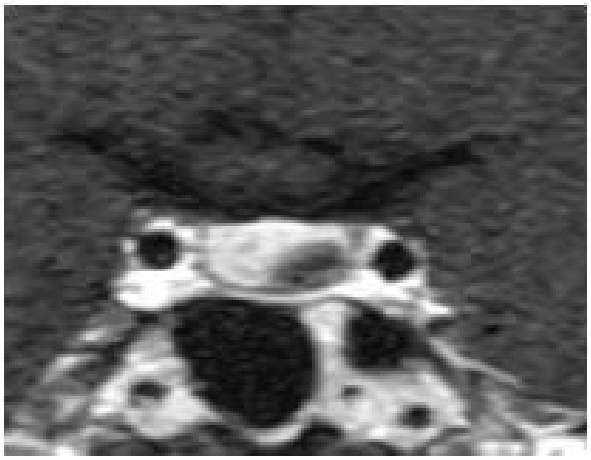

① Microadenoma이다.
② Suprasellar extension은 없다.
③ Cavernous sinus invasion은 없다.
④ Infrasellar extension은 있다.
⑤ Calcification은 없다.

15. 답 ④
pituitary gland 안, 정상 gland에 비해서 오른쪽에 까맣게 보이는 부분이 있습니다. 크기가 작고 눈사람 모양이 아니므로 microadenoma입니다.
<u>sellar의 위아래 옆 모두 침범하지 않고, pituitary gland 안에만 국한되어 있습니다. 따라서 infrasellar extension은 없습니다.</u>
calcification처럼 뼈와 비슷한 색의 음영 또한 lesion안에 관찰되지 않습니다.

16. [2013] 다음 사진에서 잘못 기입된 해부학 명칭은?

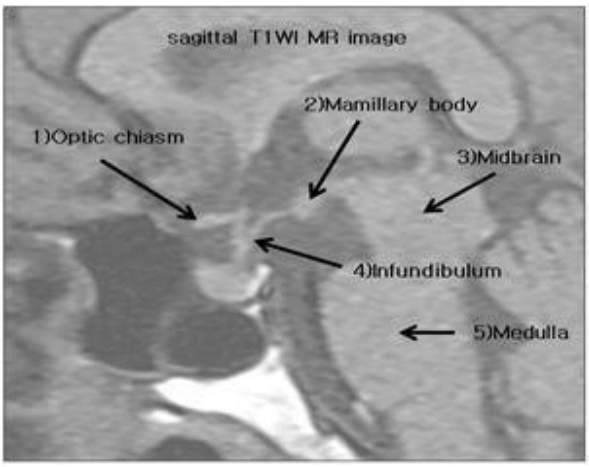

① ② ③ ④ ⑤

16. 답 ⑤

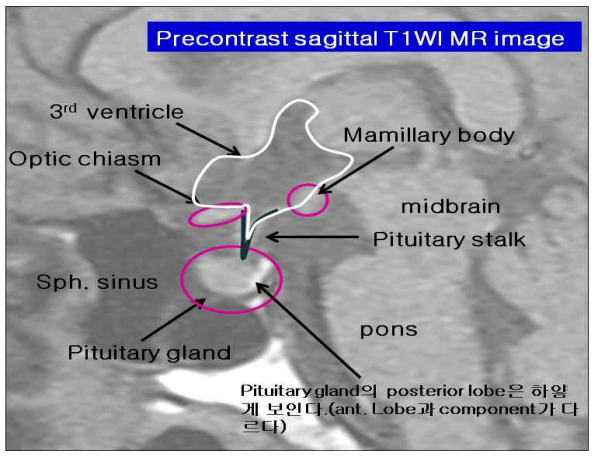

17. [2012] 다음 Sagittal T1 강조영상에서 해부학 명칭이 틀린 곳은?

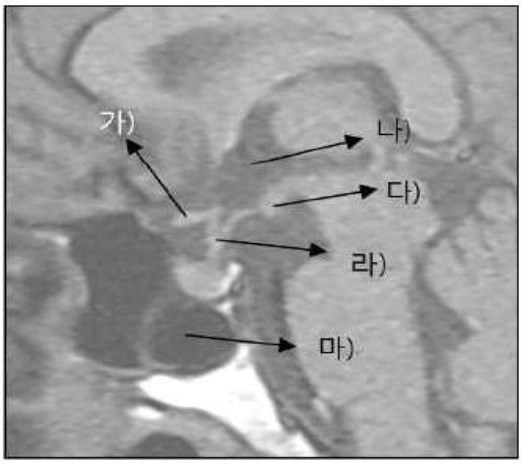

① 가) Optic chiasm
② 나) Lateral ventricle
③ 다) Mamillary body
④ 라) Infundibulum
⑤ 마) sphenoid sinus

17. 답 ②

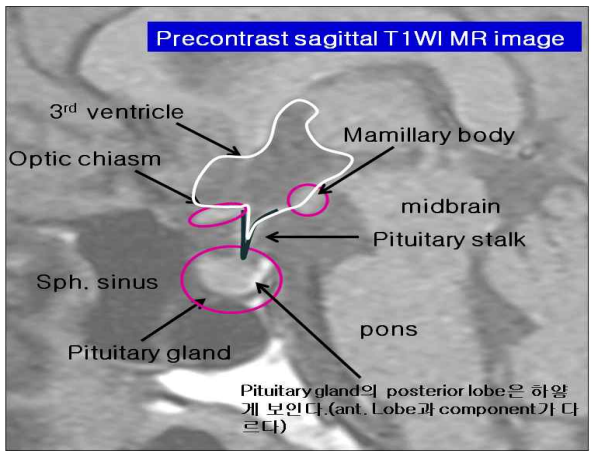

2020 : pituitary stalk = infundibulum

18. [2011, 2009] 다음 조영증강 MRI 사진 중 pituitary gland 에 생긴 solid mass 는?

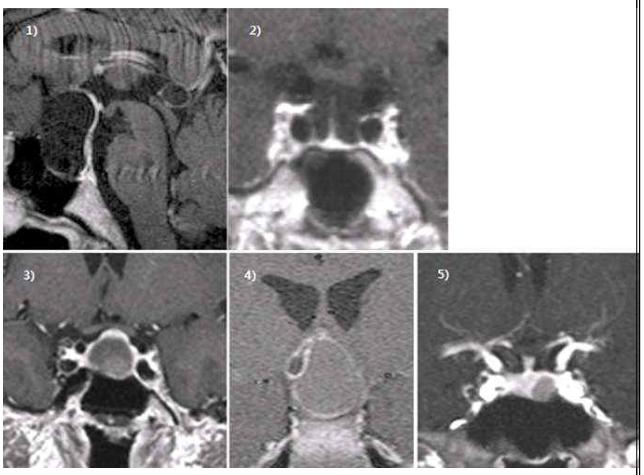

① ② ③ ④ ⑤

18. 답 ⑤

5개의 보기 모두 CSF의 색이 까만 것을 보아 T1 영상이고 혈관들이 하얗게 보이므로 Gd-T1W1영상들입니다. Gd-T1W1에서 solid mass는 조영증강이 됩니다. (하지만 정상 pituitary gland에 비해서는 혈관이 적기 때문에 조영증강이 덜 됩니다.) 5번이 pituitary gland에 좀 더 까맣게 보이는 부분이 solid mass가 생긴 것입니다.

- 1번은 cystic mass가 생겨서 정상 pituitary gland를 밀고 있는 Rathke cleft cyst입니다.
- 2번은 수업시간에 생략하신 부분입니다.. CSF space가 아래로 내려와서 gland가 atropic된 empty sellar syndrome의 사진입니다.
- 3번은 gland사이에 cyst가 생겼고 또 그 안에 nodule이 있는 것으로 보아 Rathke cleft cyst 입니다.
- 4번은 gland위에 suprasellar 위치에 cyst가 생긴 것으로 보아 Craniopharyngioma입니다.

2020 :
2번 empty sellar syndrome 간단히 언급은 하셨어요 사진 대충 봐둡시다~ (gland 위축돼있고 그위에 CSF음영)
4번의 경우 mass로 생각되는 부분 아래쪽에 조영증강이 돼있는데 그 곳이 pituitary gland라고 생각됩니다. (pituitary gland에서 생긴 mass가 아님!)

19. [2010] 다음 MR image의 병변에 대해 맞는 설명은?

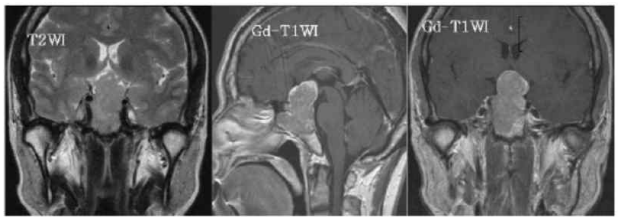

① Pituitary microadenoma를 의미한다.
② Cyctic mass이다.
③ 시력 장애가 생긴다.
④ Hydrocephalus의 증상이 나타난다.
⑤ Craniopharyngioma이다.

19. 답 ③

pituitary gland안에 Mass가 크기가 크고 눈사람 모양으로 보이므로 Macroadenoma이라고 알 수 있습니다. 그리고 조영 후 영상에서 조영증강이 되어 CSF와 다른 음영이 나타나므로 cystic mass가 아니라 solid mass라는 것을 알 수 있습니다. 또한 위로 자라나서 optic chiasm을 누르고 있기 때문에 시력장애가 생깁니다.

2020 : 4번 설명 x

20. [2010] 다음 MR image의 병변에 대해 맞는 설명은?

① Sphenoid sinus를 침범했다.
② Cavernous sinus를 침범했다.
③ Contrast enhancement를 보인다.
④ Optic chiasm을 누른다.
⑤ Solid mass이다.

20. 답 ④

T1W1사진 보시면 동그랗게 자란 mass위에 시신경이 눌려서 위로 볼록한 모양이 되어있는 것으로 보아 optic chiasm을 누르고 있다고 알 수 있습니다.
또한 조영 전 후 색이 거의 동일한 것으로 보아 조영증강이 되지 않았고 이를 통해 cystic mass라는 것을 알 수 있습니다.

21. [2015 과정] 다음 pituitary MRI dynamic contrast coronal image상에 나타난 질환의 진단명은?

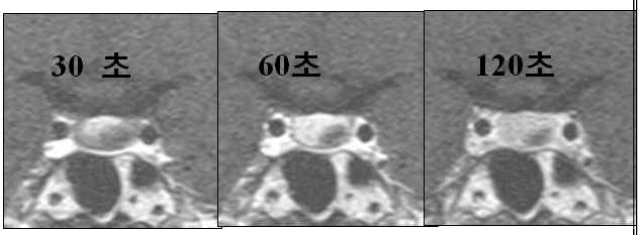

21. 답 pituitary microadenoma

dynamic MRI는 pituitary microadenoma를 검사하는 방법입니다. 뇌하수체 상 검게보이는게 pituitary microadenoma
0초 정도에서 enhance안되는 (표시부분) microadenoma가 보이지만, 150초 정도가 되면 조영제가 빠져나가면서 병변이 영상학적으로 정상 조직과 차이가 적어지는 것이 보인다. 이것이 pituitary microadenoma의 특징이다 ⇒dynamic study의 필요성

22. 다음 영상을 보고 맞는 설명은? (2021-1학기)

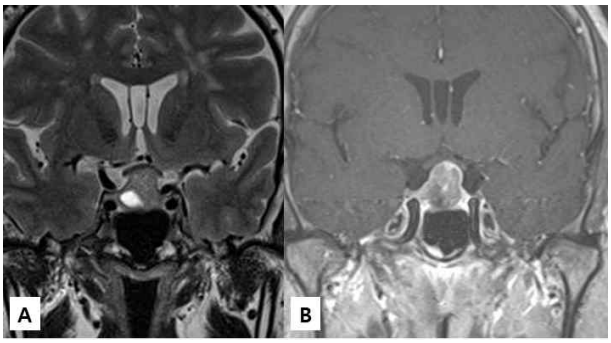

① A는 T1강조영상(T1-weighted image)이다.
② optic chiasm을 누르고 있다.
③ 병변은 homogenous하다.
④ 병변은 cavernous internal carotid artery를 감싼다.
⑤ 정상 pituitary gland는 조영증강(enhance)되지 않는다.

22. 답 ②

교수님 풀이:pituitary gland macroadenoma 환자. A는 CSF가 흰 T2강조영상이고 병변은 suprasellar growing하여 optic chiasm을 누르며 solid & cystic 하여 inhomogenous하며 cavernous sinus invasion은 하지 않아서 cavernous ICA를 감싸지는 않는다. 정상 pituitary gland는 BBB가 없어서 조영증강이 된다.

23. 다음 영상을 보고 틀린 설명은?(2021-1학기)

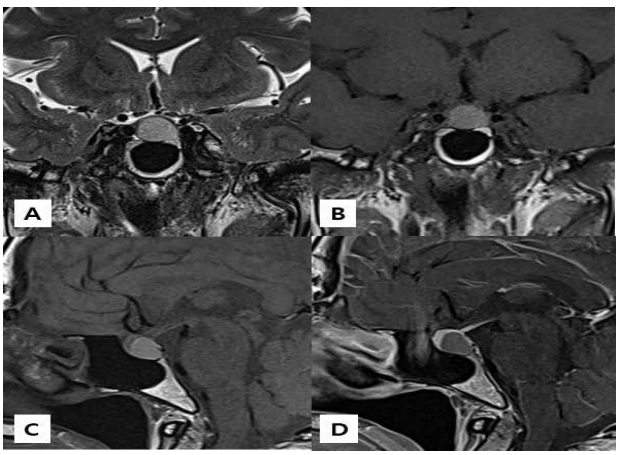

① 병변은 T1강조영상(T1-weighted image)에서 고신호강도(high signal intensity)를 보인다.
② 병변은 T2강조영상에서 고신호강도를 보인다.
③ 병변은 조영증강영상(Gd-T1-weighted image)에서 조영증강된다.
④ high flow velocity를 보이는 vessel은 조영증강 되지 않는다.
⑤ cavernous sinus invasion이 없다.

23. 답 ③

교수님 풀이:Rathke cleft cyst 환자. 병변은 T1과 T2강조영상에서 고신호강도(high proteinous material)를 보이며 조영증강되지 않는다. high flow velocity를 보이는 vessel은 조영증강 되지 않으며 cavernous sinus invasion이 없다.

24. 다음 coronal T1 강조영상에서 해부학 명칭이 틀린 곳은? (2021)

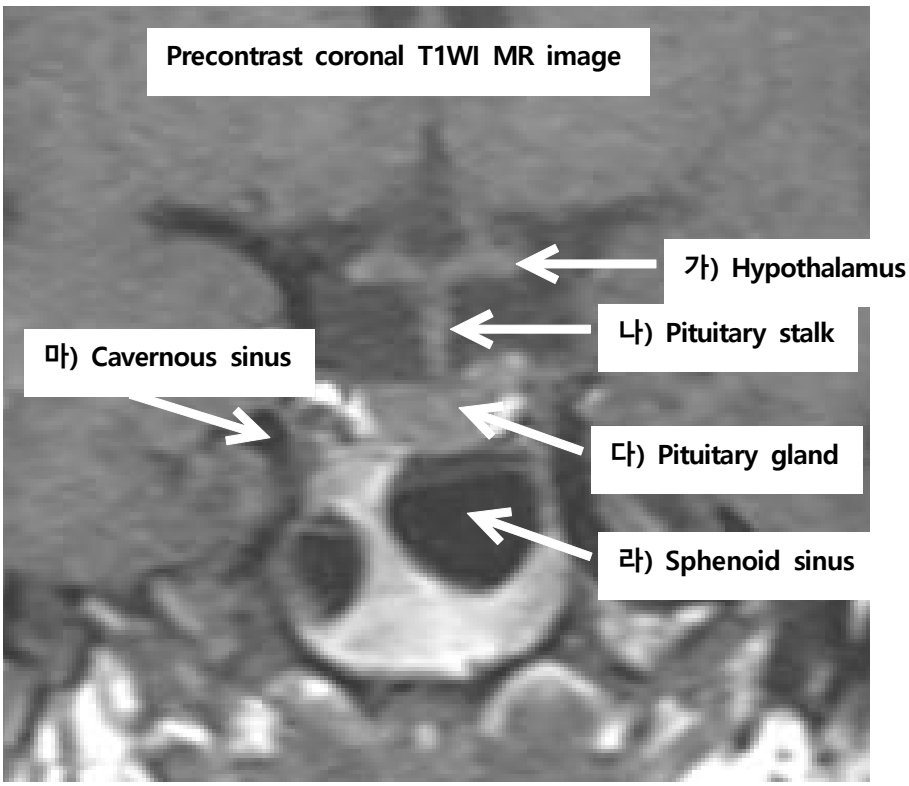

① 가 ② 나 ③ 다 ④ 라 ⑤ 마

24. 답) ①
가)는 optic chiasm

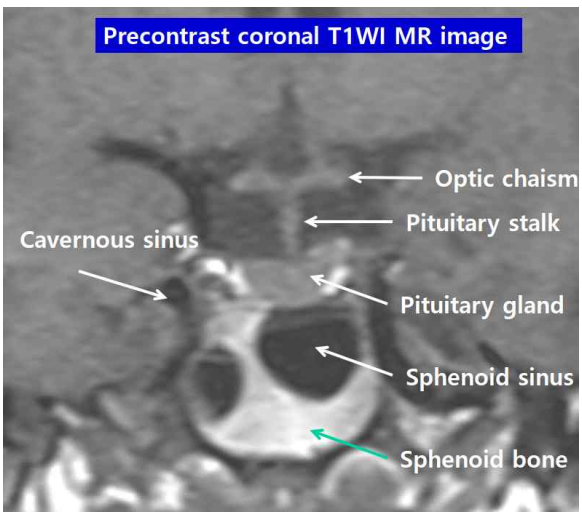

25. 다음 MRI dynamic contrast image (60초 영상)를 보고 맞는 설명은? (2021)

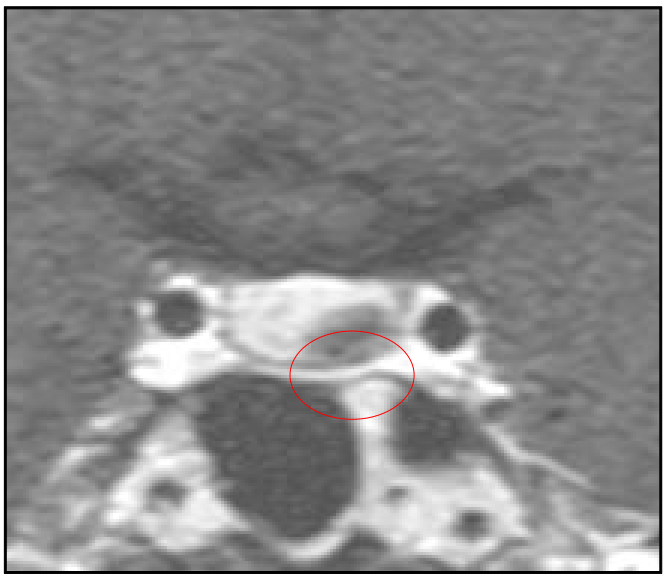

① Early enhancing mass이다.
② Infrasellar extension이 보인다.
③ Left cavernous sinus를 침범하였다.
④ 정상 pituitary gland에는 BBB가 없다.
⑤ Optic chiasm을 아래에서 누른다.

25. 답) ④
병변은 Pituitary microadenoma의 60초에서의 dynamic study 영상이다. 빨간색 동그라미가 병변이다.
1번:병변은 delay enhancing mass (Pituitary microadenoma는 정상 pituitary gland보다 조영이 잘 되지 않기 때문에, enhance가 느리게 된다.)
2번: infrasellar extension이 없다
3번: left cavernous sinus를 침범하지 않았다.
4번: 맞는 설명
5번: optic chiasm을 누르지 않는다.

26. 56. 다음 pituitary gland의 영상해부학 명칭이 잘못 적힌 것을 고르시오. (2020, 2022)

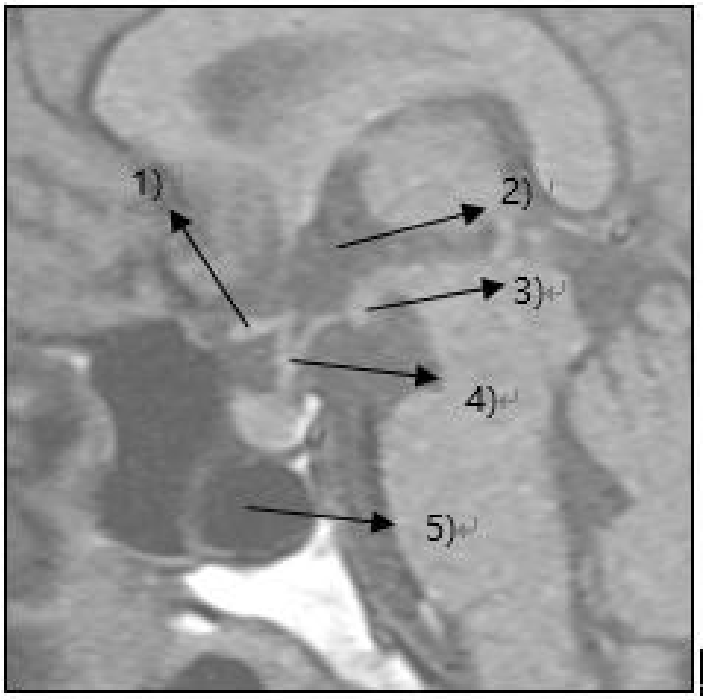

① 1-Optic chiasm
② 2-Lateral ventricle
③ 3-Mamillary body
④ 4-Infundibulum
⑤ 5-Sphenoid sinus

26. 답) ②

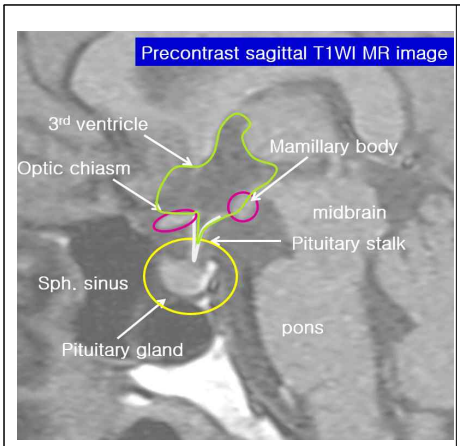	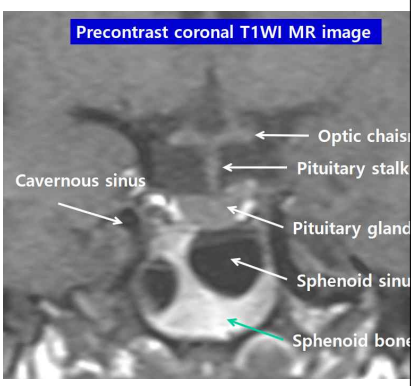	정리족에 있던 사진 기억나시죠? (선지해설) **1. optic chiasm** **2. 3rd ventricle (lateral ventricle 아님!!)** **3. mamilary body** **4. infundibulum (23: 올해는 pituitary stalk라고 언급하셨는데 infundibulum과 같은 말이라고 합니다)** **5. sphenoid sinus**

27. 다음은 한 환자의 brain MRI, CT 영상이다. 생각할 수 있는 질환은? (2017, 2022)

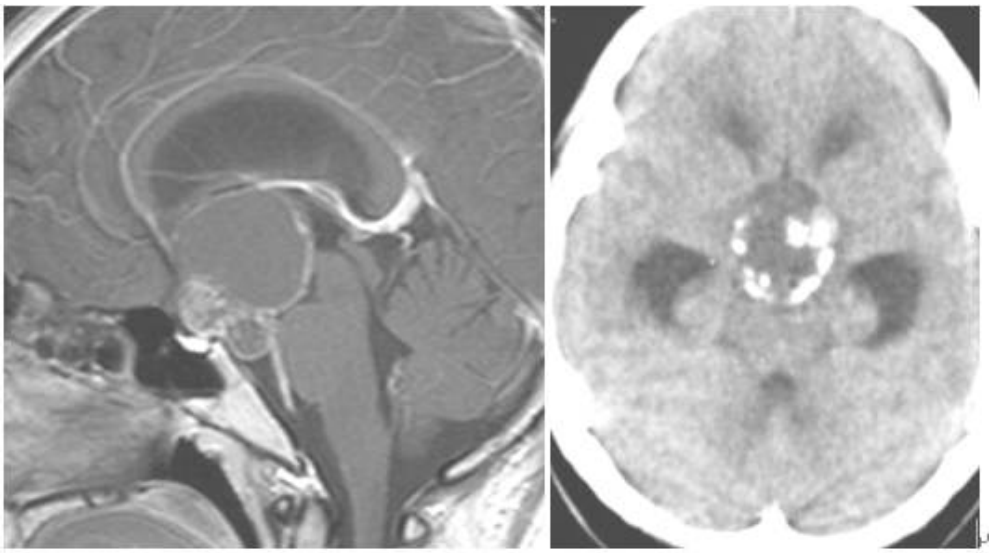

① Pituitary microadenoma
② Pituitary macroadenoma
③ Rathke cleft cyst
④ Craniopharyngioma
⑤ Multiple neuroendocrine tumor

---

27. 답) ④

< 교수님 해설 >

Suprasellar location, cystic & solid, wall calcification을 보이는 질환으로 craniopharyngioma의 MRI, CT소견.

<2023 친절한 풀이> - 아래 소견이 보이므로 Craniopharyngioma이라고 진단할 수 있습니다.

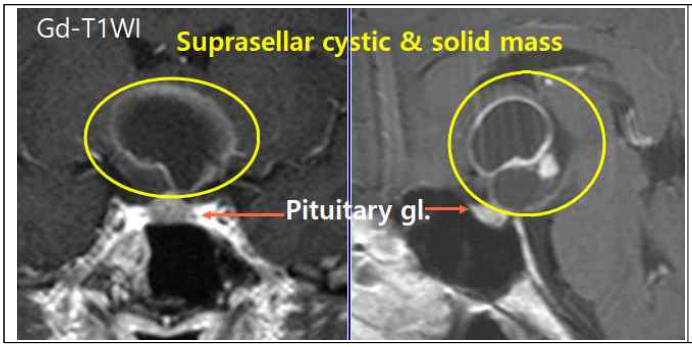	Suprasellar location, cystic & solid mass 소견을 보입니다.
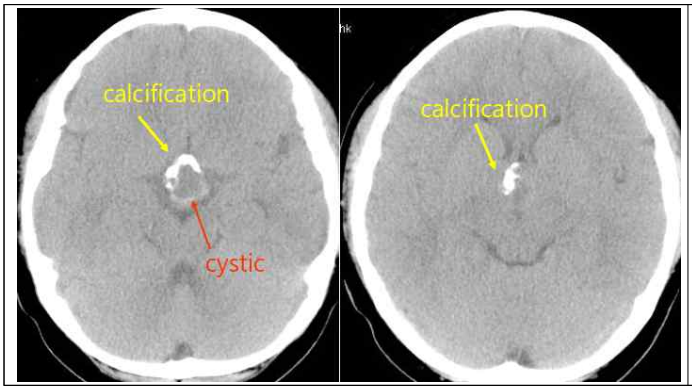	6) wall calcification 소견입니다

출족	분 류	내분비학	수업시간	10.19(목) 7교시
			담당교수	김미진 교수님
	수 업	뇌하수체 증례	작성자	강찬우

제 작 자 코 멘 트

작년 출은 23,24번입니다.

출타시는 경향이 있습니다. 최근 5개년간의 출제 경향입니다.

2022	prolactienemia (전부 똑같은 문제)	쿠싱증후군
2021		Panhypopituitarism
2021-1		Acromegaly (전부 같은 문제)
2020		
2019	Panhypopituitarism	

도움이 되셨나요??

앞시간 영상 정리족에 힘조절을 잘못해서 이번 Summary는 선배족 summary에서 수정하겠습니다 흥얼~ ☺

<Summary>

1. Prolactinemia
- 임상소견: 유즙분비, 무월경
- Prolactinemia의 다른 원인들을 r/o하는 것이 중요!: **약제 복용력(risperidone, chlorpromazine, perphenazine)**, 신기능, 갑상선 기능, tumor
- 다른 원인에 해당하지 않으면 MRI 찍어 prolactinoma 확인
- 치료: **DA agonist (Cabergoline, Bromocriptine 브로모크립틴 - 임산부에게 사용) (★2020,2021-1,2021,2022出)**

2. Acromegaly
- 임상소견: 손발, 턱, 입술 커지고 두통, 시야장애
- 합병증: 심혈관계
- **선별검사 IGF-1 (인슐린유사성장인자-1 검사)**
- **확진검사 75g 경구포도당부하검사(OGTT) (2020,2021-1出)** - serum GH 1이하로 억제되지 않으면 확진!
- **대장내시경 검사:** colon polyp과 대장암 risk 증가하므로 acromegaly시 대장내시경 검사하기
- **치료: 나비뼈경유샘종절제술 (TSA) (2019出), 안되면 약제사용(pesivisomant, SRL, Pasireotide)**

3. **Cushing syndrome**
- 임상소견: 체중 증가, moon face, 살이 트는 현상
- 선별검사: **24시간 유리 코티솔 검사(2022出)** , dexamethasone overnight test
- 확진검사: low dose DEX test (dexamethasone suppression test) - 1.8보다 억제되는지 확인!
  → positive시 plasma ACTH 이용. ACTH dependent cushing인지 independent cushing인지 감별.
  → ACTH dependent cushing이면 pituitary Cushing syndrome인지 ectopic인지 감별한다. IPSS로 감별.
- **치료: TSA, 안되면 pasireotide, glucocorticoid receptor antagonist, steroidogenic inhibitor, IRDA**

4. Panhypopituitarism d/t Sheehan syndrome
- 과거력: 과거 출산시 출혈
- **확진검사: 뇌하수체 자극검사 ①Insulin → GH, ACTH(cortisol) ②TRH → prolactin, TSH ③LHRH(GnRH) → FSH, LH → 정상기준**

GH	PRL(TRH test)	ACTH	TSH(TRH test)	LH, FSH(GnRH)
Glucose < 40mg/dL GH >3μg/L	Normal prolactin **>2μg/L**이고 baseline에서 **>200%** 증가	**cortisol baseline보다 >7μg/dL** 또는 **cortisol 최고치>20μg/dL**	갑상선호르몬이 상승되지 않는 한 **TSH는 baseline>5mU/L 상승**	대부분 LH는 **10 IU/L**만큼, FSH는 **2 IU/L**만큼 증가

- **치료: Hormone replacement therapy** (ACTH부터→**hydrocortisone 2019,2021出**) TSH는 반드시 cortisol 보충 후!!
- **호르몬 결핍 순서: GH → LH/FSH → TSH → ACTH**

1. 53세 남자가 두통과 시야장애로 병원에 왔다. 수년 전부터 입술이 두터워지고 손발이 커졌다고 한다. 2년 전부터 당뇨병과 고혈압을 진단받고 약을 복용 중이었다. 양 손이 축축하였고 혈압 130/80 mmHg, 맥박 80회/분, 호흡 13회/분, 체온 36.5℃ 였다. 얼굴 모습은 다음과 같다. 확진검사는?(2020, 2021-1)

① 인슐린유사성장인자-1
② 24시간 소변 유리코티솔
③ 75g 경구포도당부하검사
④ 복합뇌하수체 자극 검사
⑤ 고용량 덱사메타손억제검사

1. 답 ③
말단비대증 환자의 특징적인 임상소견(턱, 이마 돌출, 입술 두꺼워짐, 손가락과 발가락이 두꺼워짐)을 보이면 선별검사 후 확진검사를 한다.
선별검사 : IGF-1 검사 – 상승 시 확진검사
확진검사 : OGTT(Oral Glucose Tolerance Test) - 75g의 포도당을 먹은 후 1~2시간 뒤 serum GH가 1이하로 억제되어야 하는데 Acromegaly환자의 경우 serum GH가 억제되지 않는다.

답은 확진검사인 OGTT이다.

21 학습부원: 선지, 답번호도 안바뀌었습니다.

2. 28세 여성이 젖흐름증과 무월경으로 병원에 왔다. 이전에는 월경을 규칙적으로 하였으나 6개월 전부터 월경이 나오지 않았다고 한다. 양쪽 유방에서 흰색의 유즙이 분비되었다. 임신을 원하고 있었고 복용중인 약제는 없었다. 혈압 116/76 mmHg, 맥박 67회/분, 호흡 16회/분, 체온 36.5℃ 였다. 검사결과는 다음과 같다. 치료는?(2020,2021-1)

Na+/K+/Cl- 136/3.6/102 meq/L 혈액요소질소 20.1 mg/dL, 크레아티닌 0.8 mg/dL, 갑상샘자극호르몬 1.4 uIU/mL (참고치, 0.4~4.5), 유리 T4 1.4 ng/dL (참고치, 0.8~2.0), 프로락틴 196 ng/mL (참고치, 5~25), 코티솔 9.11 ug/dL (참고치, 7~28), 부신겉질자극호르몬 14.3 pg/mL (참고치, 7~50), 황체형성호르몬 3.6 mIU/mL (참고치, 2.0~15.0), 인슐린유사성장인자-1 220 ng/mL (참고치, 71~284)

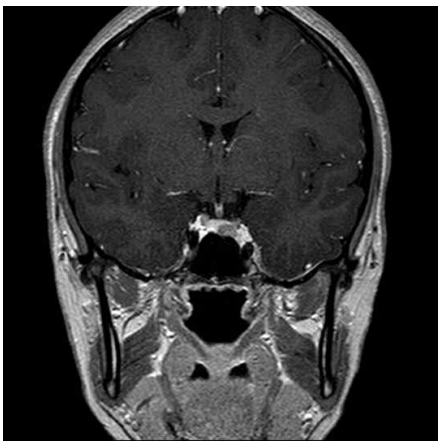

① 경과관찰
② 브로모크립틴
③ 감마나이프 절제술
④ 소마토스타틴유사체
⑤ 나비뼈경유샘종절제술

---

2. ②
고프로탁틴혈증의 임상증상(무월경, 유즙분비)을 보이고, 프로락틴이 197ng/ml로 상당히 상승되어있다.
MRI에서 microadenoma가 보인다. → PRL-secreting pituitary adenoma
프로탁틴분비선종의 치료 : Cabergoline – 부작용이 적어 1차 치료제, Bromocriptine

보기에 Cabergoline이 없고 Bromocriptine이 있기에 브로모크립틴이 답인 것 같습니다.

(21 학습부원)선지도,답 번호도 안바뀌었습니다

3. [2019] 53세 남자가 두통과 시야장애로 병원에 왔다. 수년 전부터 입술이 두터워지고 손발이 커졌다고 하고, 2년 전부터 당뇨병과 고혈압을 진단받고 약을 복용 중이었다. 양 손이 축축하였고 혈압 130/80 mmHg, 맥박 80회/분, 호흡 13회/분, 체온 36.5℃였다. 뇌하수체 MRI 검사 및 혈액 검사는 아래와 같다. 치료는?

인슐린유사성장인자-1 1,060 ng/mL (참고치, 71~284), 프로락틴 7.1 ng/mL (참고치, 5~20), 갑상샘자극호르몬 1.8 uIU/mL (참고치, 0.4~4.5), 유리 T4 1.1 ng/dL (참고치, 0.8~2.0), 부신겉질자극호르몬 30.1 pg/mL (참고치, 7~50), 코티솔 7.7 ug/dL (참고치, 7~28), 75 g 경구 포도당 부하 후 성장 호르몬 22.6 ng/mL

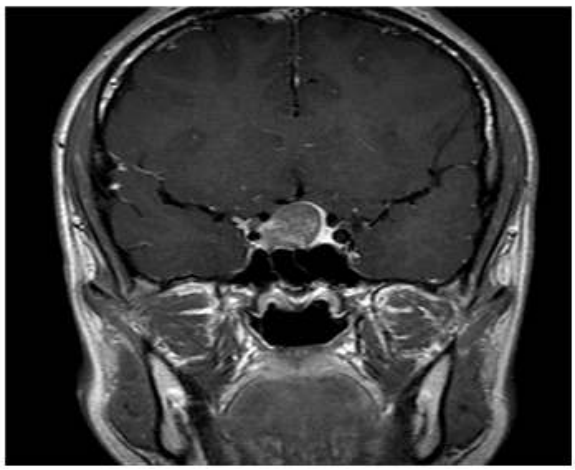

① 카버골린
② 옥트레오티드
③ Pegvisomant
④ 나비뼈경유수술
⑤ 감마나이프수술

3. 답 ④

두통, 시야장애, 입술 두꺼워지고, 손발이 커짐, 손이 축축 → acromegaly 전형적 소견!
인슐린유사성장인자-1이 매우 높아 선별검사 (+)이고 75g경구 포도당 부하 후 성장호르몬이 감소되지 않았으므로 확진가능하다!
MR에서 pituitary mass가 보이고 있으니 진단은 GH secreting pituitary adenoma!
치료는 수술해서 떼내야합니다! →**TSA (trans-sphenoidal surgical resection)**

4. [2019] 52세 여자가 전신쇠약감과 구토로 병원에 왔다. 수년 전부터 전신쇠약감이 지속되었고 일주일전감기를 앓으면서 오심과 구토가 동반되었다고 하였다. 25년전 출산시 심한 출혈로 자궁 적출술을 시행받았다고 하고 복용중인 약제는 없었다. 신체검사에서 음모와 액와모가 소실되어 있었고 혈압 86/45 mmHg, 맥박 114회/분, 호흡 25회/붙, 체온 36.2℃ 였다. 혈액검사 결과는 다음과 같았다. 가장 먼저 투여할 약제는?

Na+/K+/Cl- 128/3.6/104 meq/L 갑상샘자극호르몬 1.5 uIU/mL (참고치, 0.4~4.5), 유리 T4 0.4 ng/dL (참고치, 0.8~2.0), 프로락틴 3.4 ng/mL (참고치, 5~25), 코티솔 0.1 ug/dL (참고치, 7~28), 부신겉질자극호르몬 14.3 pg/mL (참고치, 7~50), 에스트라디올 3.6 pg/mL (참고치, 30~400), 인슐린유사성장인자-1 74.5 ng/mL (참고치, 71~284)

① L-티록신
② 에스트로겐
③ 성장호르몬
④ 브로모크립틴
⑤ 히드로코티손

---

4. 답 ⑤

'25년전 출산시 심한 출혈로 자궁 적출술을 시행받았다' → sheehan's syndrome의심가능

뇌하수체 호르몬 전부 감소!
(TSH, ACTH의 경우 FT4, cortisol의 수치가 낮기 때문에 정상이라면 negative feedback에 의해 수치가 상승해 있어야 하는데 정상치의 소견을 나타내고 있으므로 사실상 TSH, ACTH도 감소된 상태라고 보는 것이 타당하다.)

평가 : Panhypopituitarism d/t Sheehan's syndrome
치료는 **부족한 호르몬 주면 됩니다! (순서는 스테로이드인 hydrocortisone부터!)**

5. [2018] [이혜원교수님] 32세 여자가 결혼한 후 3년 동안 임신이 되지 않아 내원하였다. 지난 몇 년 동안 생리가 불규칙하였다고 하며 신체검진에서 짜면 묻어나는 정도의 유즙분비가 있었다. 검사 결과 혈청 prolactin 수치가 증가되어 있었다. 다음으로 가장 먼저 검사할 것은? ① 약물 복용력 조사 ② 뇌하수체 MRI ③ Serum LH, FSH ④ 24hr urine free cortisol ⑤ oral glucose tolerance test	5. 답 ① 불임, 불규칙한 생리, 유즙분비의 임상소견과 혈청 prolactin수치증가로 판단할 때 환자는 고프로락틴혈증을 보입니다. 고프로락틴혈증을 보이는 환자에게서는 프로락틴을 증가시키는 원인을 먼저 따져야 하는데, 이중 가장 중요하게 교수님께서 강조하신 것이 **약제복용력**입니다. (올해 강조점과도 일치하는 문제입니다.) **7) 약제 유발성 과분비(Drug-induced hypersecretion) (★P★)** 가) 고프로락틴 혈증을 보이는 환자에게 **반드시 <u>약제 복용력을</u> 확인**한다! 나) 고프로락틴혈증의 원인으로 특히 정신병약이 많다. 다) Dopamine receptor blockers **(1) Atypical antipsychotics: risperidone** **(2) Phenothiazines: chlorpromazine, perphenazine** (3) **Metoclopramide (맥페란)**
5. [2018] [이혜원교수님] 47세 남자가 수년전부터 손발이 커지고 땀이 많이 나며 코골이가 심해진다고 병원에 왔다. 2년 전부터 당뇨병과 고혈압 약을 복용하고 있다고 하였다. 이 환자에서 우선 시행해야 하는 검사는 무엇인가? ① oral glucose tolerance test ② 24hr urine free cortisol ③ insulin-like growth factor type 1 (IGF-1) ④ cocktail test ⑤ overnight dexamethasone suppression test	5. 답 ③ 손발이 커지고 땀이 많이 나며 코골이가 심해지는 것은 Acromegaly의 특징적인 임상소견입니다. Acromegaly의 선별검사는 IGF-1 test!

6. 55세 남자가 수년 전부터 땀이 많이 나고 손과 발의 크기가 증가하여 왔다. 목소리가 점차 굵어졌고 밤에 코를 많이 곤다고 한다. 적절한 검사는? (2017)

① CRH stimulation test
② Normal saline infusion test
③ Rapid ACTH stimulation test
④ 75g Oral Glucose Tolerance Test
⑤ Overnight dexamethasone suppression test

6. 답 ④

손발 커짐, 목소리 변화는 전형적인 acromegaly의 증상
acromegaly의 clinical feature->IGF-1 level을 측정(선별검사)->reference range보다 상승시 확진검사(GH가 억제되는 상황에서도 비정상적으로 증가하는지를 확인(OGTT, 경구당부하검사)->비정상이면 pituitary MRI로 확인->GH은 증가, pituitary가 정상이면 복부 CT 등을 시행

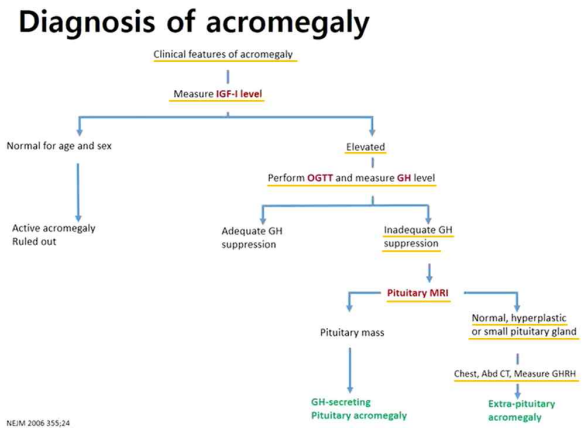

선별검사(IGF-1 level 측정)후 확진검사(OGTT)인데 IGF-1 level 측정에 대한 내용이 없고 문제 의도는 확진검사를 물어보는 것 같습니다. 따라서 OGTT가 답이 되는 것 같습니다.

7. 40세 여자가 무월경이 반복되어 내원하였다. 신체검진에서 짜면 묻어나는 정도의 유즙분비가 있었다. 검사 결과 혈청 prolactin 수치가 증가되어 있었다. 다음으로 가장 먼저 검사할 것은? (2017)

① 약물 복용력 조사
② 뇌하수체 MRI
③ serum LH, FSH
④ 24hr urine free cortisol
⑤ oral glucose tolerance test

7. 답 ①

prolactinoma의 원인은 prolactin분비 선종, dopamine분비억제나 dopamine이 pituitary로 신호주는 길에 문제, systemic disorders, dopamine 분비 억제시키는 약물 복용(PPP)이 있습니다.

8. 52세 여자가 수년 전부터 있던 만성피로가 심해져 내원하였다. 15년 전 둘째 아이를 출산할 때 과다 출혈로 수혈을 많이 받았고, 모유가 나오지 않아 수유를 하지 못했다고 하며, 이후 생리가 없었다고 한다. 신체검사에서 겨드랑이와 사타구니의 털이 없었다. 이 환자에게서 부족할 것으로 생각하기 가장 어려운 호르몬은? (2017)
① 유즙분비호르몬
② 갑상샘자극호르몬
③ 부신피질자극호르몬
④ 여포자극호르몬
⑤ 항이뇨호르몬

8. 답 ⑤

	Gluco-se (mg/dl)	GH (ng/ml)	Cortisol (μg/dl)	ACTH (pg/ml)	Prola-ctin (ng/ml)	TSH (μU/ml)	LH (mIU/ml)	FSH (mIU/ml)
0분	75	-	5.3	18.8	-	1.4	2.7-	0.02
30분	26	-	6.9	18.7	-	3.2	3.4	0.01
60분	36	-	10.7	18.0	-	2.5	3.4	0.02
90분	48	-	8.1	18.9	-	2.0	3.0	0.01
120분	51	-	12.4	13.9	-	1.8	3.4	1.73
정상 반응		>3	>7		>2	>5	>10	>2

T3; 47 ng/dl FT4;0.45 ng/dl
E2; nondectectable Testosterone; nondectectable

Panhypopituitarism d/t Sheehan's syndrome 에 해당하며 복합뇌하수체자극검사 (Cocktail test)시

*Glucose가 30분후 26- 저혈당이 나타나(40미만: stressful한 상황) 신뢰가능한 검사
1. cortisol 분비 양상 이상, TSH, LH, FSH 증가 못하고 있음
2. 전반적으로 기능에 문제 있음
와 같은 특성을 지니므로 답은 5번

9. 56세 여자가 수년전부터 손발이 커지고 땀이 많이 나며 코골이가 심해진다고 병원에 왔다. 고혈압 약을 복용하고 있다고 하였다. 이 환자에서 우선 시행해야 하는 검사는 무엇인가? (2017)
① oral glucose GH supression test
② insulin-like growth factor type 1
③ 24hr urine free cortisol
④ cocktail test
⑤ overnight dexamethasone suppression test

9. 답 ②

전형적인 acromegaly의 증상
acromegaly의 clinical feature->IGF-1 level을 측정(선별검사)->reference range보다 상승시 확진검사(GH가 억제되는 상황에서도 비정상적으로 증가하는지를 확인(OGTT, 경구당부하검사)->비정상이면 pituitary MRI로 확인->GH은 증가, pituitary가 정상이면 복부 CT 등을 시행

선별검사(IGF-1 level 측정)후 확진검사(OGTT)이며 1번문제와 달리 보기가 IGF-1 level 측정, OGTT에 대한 내용 모두 있으므로 답은 2번이 됩니다.

10 <2012>
34세 여자가 5개월 전부터 시작된 유루증으로 내원하였다. 혈청 prolactin 90ng/mL(참고치 5-25)였다. 다음으로 가장 먼저 검사할 것은?

① 약물복용력 조사
② 뇌하수체 MRI
③ 24시간 urine free cortisol
④ serum intact PTH
⑤ serum IGF-1

10 답 : ①
(선배풀이)

PRL > 150~200 pituitary adenoma에 의한 가능성 PRL < 100 약물에 의한 가능성

(18년도풀이)
prolactinoma의 원인은 prolactin분비 선종, dopamine분비억제나 dopamine이 pituitary로 신호주는 길에 문제, systemic disorders, dopamine 분비 억제시키는 약물 복용(PPP)이 있습니다. 수업시간에 강조한 것은 management of prolactinoma에서는 약물치료가 first choice이며 이 수업에서는 선배풀이처럼 자세히 배우진 않았습니다.

11 <2012>
56세 여자가 2개월 전부터 시작된 두통으로 내원하였다. 5개월 전 말단비대증으로 뇌하수체 종양 제거술을 시행 받았으나 뇌하수체 종양은 완전히 제거되지 못하였다. 혈청 IGF-2 524ng/mL(정상 78-187)이었다. 치료는?

① 경과관찰
② 부신피질호르몬 투여
③ 소마토스타틴 유사체
④ 방사선치료
⑤ 재수술

11 답 : ③
(선배풀이)
GH를 억제하는 소마토스타틴을 사용합니다.
Somatostatin suppression test
수술 전에 시행함으로써 수술이 불가능한 상황에서 somatostatin analogue 제제로 치료가 가능한지의 여부를 알 수 있습니다.

(18년도풀이) 진단되면 수술이 1순위
(transsphenoidal resection, 강양호교수님수업)
management of acromegaly에서 선별 검사 후 확진 검사 (75g OGTT) -> 1-2hr 내에 GH가 1ng/ml 이하로 억제되지 않으면 somatostatin analogue ->약물치료 안되면 다른 약제(GH receptor antagonist, dopamine agonist) 붙임 or brain RT

12 <2013> 주관식!
42세 남자가 수년 전부터 손발이 커지고 턱과 이마가 튀어나오다고 병원에 왔다. 2년 전부터 개인의원에서 당뇨병과 고혈압을 진단받고 약을 복용 중이었다. 이 환자에서 우선 시행해야하는 선별검사는 무엇인가?

12 답 : IGF-1 (Insulin like growth factor type-1)
acromegaly의 진단
선별검사: IGF-1
확진검사: oral glucose GH suppression test (OGTT)
선별검사 후 확진검사를 합니다.
2016 과정에서는 객관식으로 나왔습니다

13. <2011>
30세 여자가 월경이 없고 젖흐름증이 있어 찾아왔다. 약제 복용 병력은 없었다. 뇌하수체 자기공명영상에서 특이 소견 없었다. 검사 소견은 아래와 같다. 가정 적절한 치료는?

혈중 프로락틴: 85 ng/mL 유리티록신 (free T_4): 0.4 ng/dL (참고치, 0.70-1.48), 갑상선자극호르몬 (TSH): 52 mIU/L (참고치: 0.5-4.5)

① 항갑상선제
② 스테로이드
③ 브로모크립틴
④ 갑상선 호르몬
⑤ 소마토스타틴 유도체

13. 답 : ④
(선배풀이)
TSH가 증가되었지만 free T4는 감소되어있다. 따라서 갑상선이 제대로 기능하지 않음을 알 수 있고 갑상선 호르몬을 처방해야 한다. (TSH분비의 증가를 위해 TRH가 증가하였기 때문에 혈중 프로락틴 수치도 증가하였음)

(2019 코멘트) 고프로락틴혈증이 나타나면 우선 프로락틴을 높일 수 있는 다른 원인들을 먼저 생각하는데 이중 갑상선 저하증이 있으며 주어진 소견도 갑상선저하증을 시사하므로 갑상선 호르몬을 투여하는 게 먼저입니다.

14 <2011>
53세 남자가 수년 전부터 땀이 많이 나고 손과 발의 크기가 증가하여 찾아왔다. 1년 전 고혈압을 진단받고 약물치료 중이었다. 뇌하수체 MRI 소견은 다음과 같다. 가장 적절한 치료는?

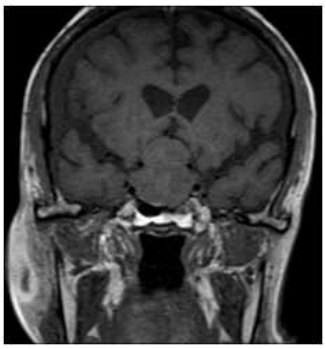

① 방사선 치료
② 스테로이드 투여
③ 브로모크립틴 투여
④ 소마토스타틴 유도체 투여
⑤ 나비굴 경유(transsphenoidal) 수술

14. 답 5 (선배풀이)
acromegaly의 증상을 호소하고 있다. MRI에서 뇌하수체선종 또한 관찰된다. 치료는 TSA
Sx & Sn
손 또는 발이 커져서 반지나 신발이 작아진다.
입술이 두꺼워지며, 턱이 커진다.
얼굴이 커지고 이마가 튀어 나온다. 자주 머리가 아프다.
전보다 땀을 많이 흘린다. 음성이 굵어진다.
시야장애가 나타날 수도 있다. 잠잘 때 코를 많이 곤다.
낮에 졸음이 많이 온다.
당뇨병 또는 고혈압을 동반한다.
골다공증 또는 손목, 발목 그리고 무릎에 관절통이 온다.
발기가 잘 되지 않는다.
(18년도풀이) 진단되면 수술이 1순위 (transsphenoidal resection, 강양호교수님수업)
management of acromegaly에서 선별 검사 후 확진 검사 (75g OGTT) -> 1-2hr 내에 GH가 1ng/ml 이하로 억제되지 않으면 somatostatin analogue ->약물치료 안되면 다른 약제(GH receptor antagonist, dopamine agonist) 붙임 or brain RT

15 <2011> 31세 여자가 목소리가 굵어지고, 손가락이 두꺼워져 반지가 맞지 않는다 하였다. 최근 5년간 생리가 없었다. 검사 소견과 뇌하수체 자기공명영상 사진은 다음과 같았다. 적절한 치료는?

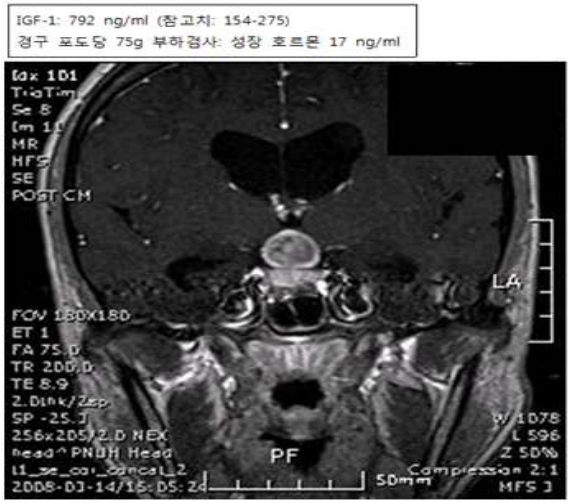

① 방사선 치료
② 브로모크린틴
③ 나비굴 경우 수술
④ 소마토트타틴 유도체
⑤ 생식샘 자극호르몬 분비호르몬제

16 <2011> 40세 여자가 유즙분비와 무월경이 지속되어 찾아왔다. 약물 복용력은 없었다. 검사 결과와 뇌하수체 자기공명영상 사진은 다음과 같았다. 적절한 치료는?

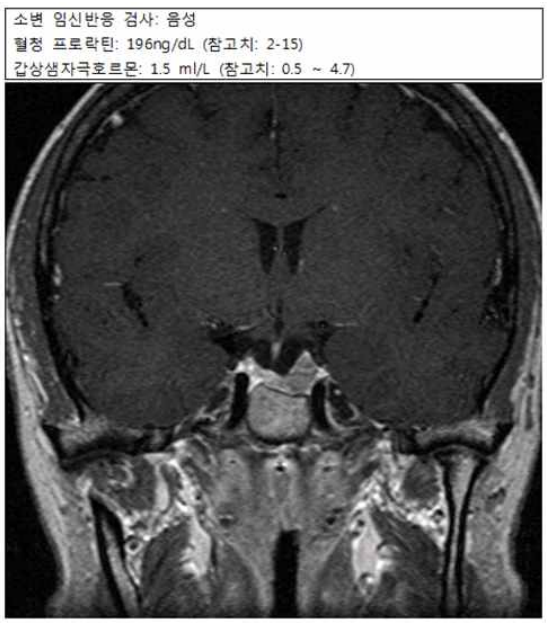

① 방사선 치료
② 브로모크립틴
③ 나비굴 경우 수술
④ 소마토트타틴 유도체
⑤ 생식샘 자극호르몬 분비호르몬제

15 답 3
(선배풀이)
IGF-1이 증가(screening), OGGT결과 GH가 1ng/ml 이하로 조절되지 않았으므로 acromegaly로 확진할 수있다. 치료는 TSA

(18년도풀이)진단되면 수술이 1순위 (transsphenoidal resection, 강양호교수님수업)
management of acromegaly에서 선별 검사 후 확진 검사 (75g OGTT) -> 1-2hr 내에 GH가 1ng/ml 이하로 억제되지 않으면 somatostatin analogue ->약물치료 안되면 다른 약제(GH receptor antagonist, dopamine agonist) 붙임 or brain RT 정도 언급하셨습니다.

16 답 2
(선배풀이)
PRL < 200 약물 복용력 조사
PRL > 200 종양의심
혈청 프로락틴이 200가까이 증가하였으므로 프로락틴분비선종에 의한 것으로 보아야 한다. 또 MRI 상에서 선종을 확인 할 수 있다(Macro-prolactinoma).
prolactinoma의 1차적 치료는 약물치료(dopamine agonist)!!!!
브로모크립틴이 dopamine agonist입니다.

(18년도풀이)
유즙분비, 무월경->prolactinoma->medication(도파민 분비 약제->tumor크기 줄고 prolactine 분비 억제)이 first choice
=>bromocriptine (dopamine agonist)

17. <2014>
58세 여자가 수년 전부터 얼굴이 변하고 손발이 커진다고 왔다. 얼굴모습은 다음과 같다. 3년 전부터 당뇨병과 고혈압을 치료 중이었다. 선별검사는?

17. 답 : IGF-1 수치 검사

acromegaly에서
선별검사는 IGF-1 검사
확진검사는 OGTT!!!!

18 <2014-CBT>
48세 여자가 우연히 2.1cm의 뇌하수체 선종이 발견되어 왔다. 복합 뇌하수체자극검사는 정상이었고 시야검사에서 양귀쪽반맹(bitemporal hemianopsia) 소견을 보였다. 적절한 조치는?

① 경과관찰
② 방사선치료
③ 도파민 작용제
④ 나비굴경유 수술
⑤ 소마토스타틴 유사체

2016 기말에서는 53세 남자, 종양크기 3.1cm로 나머지는 다 동일하게 나왔습니다

18 답 ④

Non-functioning pituitary macroadenoma /c hypopituitarism의 사례이며 treatment는 TSS(TSA) 시행

19. <2015>
55세 남자가 수년 전부터 땀이 많이 나고 손과 발의 크기가 증가하여 왔다. 목소리가 점차 굵어졌고 밤에 코를 많이 곤다고 한다. 1년 전 당뇨병으로 진단받고 약물치료 중이었다. 선별 검사는?
① Cortisol
② Prolactin
③ Adrenocorticotropic hormone (ACTH)
④ Insulin-like growth factor type 1 (IGF-1)
⑤ Overnight dexamethasone suppression test

19. ④

(기출유사)
발한증, 손발비대 :
Acromegaly의 전형적 증상
GH는 박동성이므로 IGF-1과 함께 screening

20. <2015>
56세 여자가 3년 전부터 땀이 많이 나고, 코골이가 심하여 왔다. 턱과 이마가 많이 돌출되어 있었고, 결혼 반지가 맞고 않고, 신발 크기가 젊은 시절 235mm으로부터 최근 250mm로 증가하였다고 하였다. 확진을 위해서 다음 중 어떤 물질을 투여하여 원인이 되는 호르몬을 자극/억제하면 좋은가?

① 포도당
② 인슐린
③ 덱사메타손
④ 소마토스타틴
⑤ 생식샘자극호르몬 분비호르몬

20. 답 ①

[Acromegaly]
- GH가 많이 분비되는 질환
- 임상증상: 손발이 커지고, 전두골이 튀어나오고, 하악이 커짐, soft tissue가 두꺼워짐, 발한증 등등

증례의 history를 보았을 때 acromegaly라는 것을 알 수가 있고 acromegaly의 screening 검사는 IGF-1을 측정해보는 것이고 확진검사는 oral glucose GH suppression test(OGTT)입니다

21. (2016 과정)
30세 여자가 결혼한 후 3년 동안 임신이 되지 않아 내원하였다. 지난 몇 년동안 생리가 불규칙하였다고 하며 신체검진에서 짜면 묻어나는 정도의 유즙분비가 있었다. 검사 결과 혈청 prolactin 수치가 증가되어 있었다. 다음으로 가장 먼저 검사할 것은?
① 약물 복용력 조사
② 뇌하수체 MRI
③ serum LH, FSH
④ 24hr urine free cortisol
⑤ oral glucose tolerance test

21. 답 : ①
(18년도풀이)
유즙분비, 무월경->prolactinoma
prolactinoma의 원인은 prolactin분비 선종, dopamine분비억제나 dopamine이 pituitary로 신호주는 길에 문제, systemic disorders, dopamine 분비 억제시키는 약물 복용(PPP)
(선배풀이)
뇌하수체보다는 약물 등의 원인에 의한 경우가 더 많습니다
단 프로락틴 농도가 주어졌다면

PRL > 150~200 pituitary adenoma에 의한 가능성 PRL < 100 약물에 의한 가능성

으로 풀어야 할 것 같습니다.(이번 수업에는 이렇게 자세히 안배웠습니다)

22. 48세 여자가 일주일 전부터 기운이 없고 어지러워 병원에 왔다. 2개월 전 두통 및 시야장애가 발생하였고 비기능성 뇌하수체 거대선종을 진단받아 나비뼈경유수술을 받았다. 혈압 85/45 mmHg, 맥박 105회/분, 호흡수 26회/분, 체온 37.2℃였다. 목정맥확장은 없었으며, 복부진찰은 정상이었다. 0.9% 식염수 2L 투여 후에도 혈압은 상승하지 않았다. 혈액검사 결과는 다음과 같았다. 치료를 위해 가장 먼저 투여할 약물은? (2021)

Na+/K+/Cl- 128/5.2/104 meq/L
유리 T4 0.42 ng/dL (참고치, 0.8~1.7)
갑상샘자극호르몬 2.0 uIU/mL (참고치, 0.34-4.25)
코티솔 1.8 ug/dL (참고치, 5-25)
부신겉질자극호르몬 4.9 pg/mL (참고치, 6-76)
프로락틴 20 ng/mL (참고치, 1.9~25)
에스트라디올 <5 pg/mL (참고치, 20-145)

① L-티록신
② 히드로코티손
③ 브로모크립틴
④ 에스트로겐
⑤ 만니톨

---

22. 답: ②
혈액검사 결과에서 FT4, Cortisol, ACTH, 에스트라디올 수치가 참고치보다 낮네요.
특히 에스트라디올 수치가 매우 낮은데 이와 관련해서 배운 질환은 Panhypopituitarism밖에 없습니다.
또한 비기능성 뇌하수체 거대선종을 진단받아 나비뼈경유수술을 받았다고 했는데, 수술적 절제로 인한 외상성 뇌하수체 기능부전이 의심되므로 가장 먼저 cortisol부터 보충해야 합니다. (Hydrocortisone)

평가 : Panhypopituitarism (d/t tumor resection surgery < 이부분은 확실하지 않습니다, 혹시 다른 의견 있으시면 연락주세요.)
치료는 **부족한 호르몬 투여 (순서는 스테로이드인 hydrocortisone부터)**

23. 28세 여성이 젖흐름증과 무월경으로 병원에 왔다. 이전에는 월경을 규칙적으로 하였으나 6개월 전부터 월경이 나오지 않았다고 한다. 양쪽 유방에서 흰색의 유즙이 분비되었다. 임신을 원하고 있고 복용중인 약제는 없다. 혈압 116/76 mmHg, 맥박 67회/분, 호흡 16회/분, 체온 36.5℃이다. 검사결과는 다음과 같다. 치료는? (2020, 2021-1, 2021, 2022)

Na+/K+/Cl- 136/3.6/102 meq/L 혈액요소질소 20.1 mg/dL, 크레아티닌 0.8 mg/dL, 갑상샘자극호르몬 1.4 uIU/mL (참고치, 0.4~4.5), 유리 T4 1.4 ng/dL (참고치, 0.8~2.0), 프로락틴 196 ng/mL (참고치, 5~25), 코티솔 9.11 ug/dL (참고치, 7~28), 부신겉질자극호르몬 14.3 pg/mL (참고치, 7~50), 황체형성호르몬 3.6 mIU/mL (참고치, 2.0~15.0), 인슐린유사성장인자-1 220 ng/mL (참고치, 71~284)

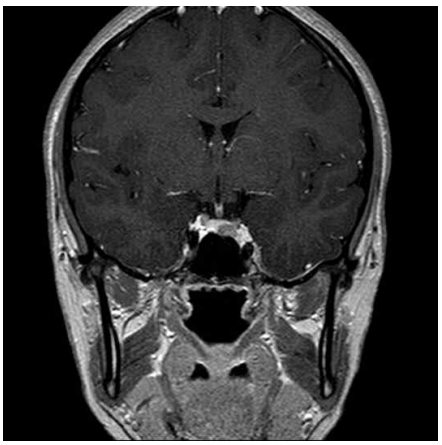

① 경과관찰
② 브로모크립틴
③ 감마나이프 절제술
④ 소마토스타틴유사체
⑤ 나비뼈경유샘종절제술

23 답: ②

출타는 문제입니다 (23: 완전 똑같이 또 나왔어요) (선배 해설이 이뻐서 그대로 가겠습니다)

젖흐름증과 무월경 -> 고프로락틴혈증의 특징적인 증상입니다! 검사결과의 **프로락틴 수치**를 보시면 196으로 많이 상승해 있고 T4와 cortisol은 정상이네요. 복용중인 약제는 없으니 Drug-induced hypersecretion은 배제할 수 있습니다. Sellar MRI에서 hypo-intense signal 보이는 microadenoma가 보입니다.

프로락틴 분비 선종은 증상이 없고 임신을 원치 않으면 경과 관찰이 가능하다고 배웠는데 문제에서는 임신을 원한다고 나와 있네요. 따라서 치료를 해야 합니다. 프로락틴 선종은 수술보다 Dopamine agonist(Cabergoline, Bromocriptine) 처방합니다!

24. 47세 여자가 체중이 증가하여 병원에 왔다. 식이나 활동량에 변화가 없으나 1년간 체중이 5 kg 증가하고 주로 복부에 살이 찐다고 한다. 2년 전부터 생리가 없고, 복용중인 약물은 없다. 키 153 cm, 몸무게 62 kg, 혈압 120/80 mmHg, 맥박 96회/분, 체온 36.8°C이다. 가슴청진에서 심음과 호흡음은 정상이다. 목덩이는 만져지지 않고, 양쪽 무릎 아래 부종은 관찰되지 않는다. 옆모습은 다음과 같다. 검사는? (2022)

① 혈청 크레아티닌
② 24시간 유리 코티솔
③ 혈청 갑상샘자극호르몬
④ 혈청 뇌나트륨이뇨펩티드
⑤ 혈청 부신피질자극호르몬

24 답: ②

신체진찰소견: 급격한 체중증가, 하복부 비만, 달덩이 같은 얼굴+붉어진 얼굴
---> 쿠싱증후군의 임상증상입니다!

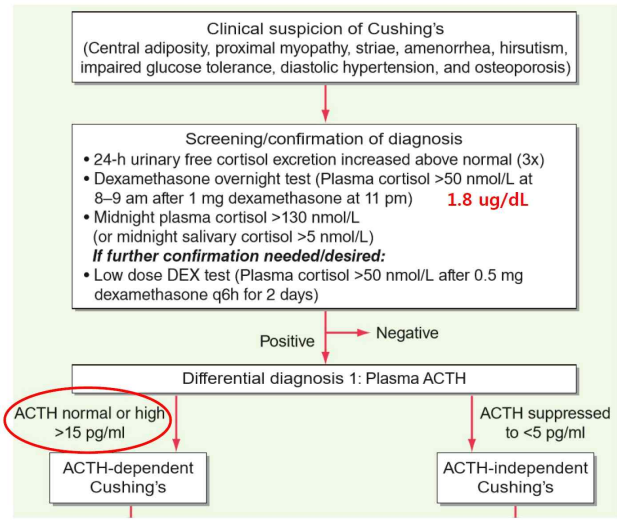

<쿠싱 증후군의 진단>

- **선별검사**: **24h urinary free cortisol excretion (24시간 유리 코티솔 검사)** Dexamethasone overnight test, midnight plasma cortisol,
- **확진검사**: **low dose DEX TEST = dexamethasone suppression test** > 1.8 ug/dl 보다 억제 되는지
- 선별/확진검사에서 Positive 소견시 plasma ACTH를 이용하여 ACTH-dependent Cushing(ACTH>15pg/ml)과 ACTH-independent Cushing을 감별한다.
  --> ACTH 높으면 머리 병변, ACTH 낮으면 부신문제

출	분 류	내분비학	수업시간	10.20(금) 1교시
			담당교수	이동원 교수님
족	수 업	다발성 내분비선 이상	작성자	김성수

제 작 자 코 멘 트
2020문제가 이동원 교수님 출입니다. 다른 년도 출은 풀 수 있는게 별로 없습니다. calcitonin과 MTC가 관계있다는 것과 RET mutation검사를 해야한다는 것, APS 1에 칸디다증이 가장 흔하다는 것 정도만 건질 수 있네요. 2020년에는 이동원 교수님께서, 2019년까지는 김보현 교수님께서 수업하셨습니다. 21학년도 1학기부터 김은희 교수님 문제입니다. (21번, 22번) 내용 자체의 양은 꽤 많지만 수업시간에 2개 강조하셨는데 출족을 보시면 아시겠지만 강조하신 부분 그대로 답으로 나왔습니다. 또 2021년 1학기 문제가 그대로 2학기에도 출제되었습니다. 시험을 준비하실 때 혹시 시간이 부족하신 분들은 강조하신 부분, 문제에서 답이 되는 선지 2개라도 외워가시면 될 것 같습니다. **Gastrinoma** (>50 % pancreatic NET(neuroendocrine tumor)) **Recurrent severe multiple peptic ulcers -> perforation, cachexia -> high mortality** **Medullary thyroid cancer에서 RET 918 mutation : early onset, most aggressive, 예후가 나쁘다. 1세 미만에서 수술 권유** **정답 선지** 1. gastrinoma는 recurrent severe multiple peptic ulcer로 인해 perforation, cachexia로 mortality를 높인다. 2. MEN 2, MEN 3(MEN 2B), FMTC의 공통적인 특성은 medullary thyroid carcinoma이며, 이 중 early onset,

1. 24세 여자가 갑상샘암이 의심되어 왔다. 아버지가 갑상샘수질암으로 사망하였으며, 남동생은 신결석을 진단 받았다고 한다. 이 환자에게 반드시 필요한 검사가 아닌 것은? (2020, 이동원 교수님)

① 혈청 칼시토닌
② 혈청 부갑상샘호르몬
③ 뇌하수체자기공명영상
④ 24시간 소변 메타네프린
⑤ RET 유전자 돌연변이검사

2. 20세 여자가 반복적인 식도 칸디다증으로 왔다. 만성적인 전신쇠약과 손 저림을 호소하였고 피부에 과색소침착이 관찰되었다. 혈액검사 결과는 다음과 같았다. 진단은? (2020, 이동원 교수님)

혈청 칼슘 4.2 mg/dL (참고치 8.5~10.3), 인 3.6 mg/dL (참고치 2.6~4.6), 부갑상샘호르몬 2.8 pg/mL (참고치 10~65), 부신겉질자극호르몬 1028 pg/mL (참고치 6-76) 급속 부신피질자극호르몬 자극검사: 코티솔(ug/dL) 2.42(0분) - 5.0(30분) - 5.9(60분)

① 다발내분비샘종양 1형 (MEN 1)
② 다발내분비샘종양 2형 (MEN 2)
③ 다발내분비샘종양 3형 (MEN 3)
④ 자가면역성 다선증후군 1형 (APS 1)
⑤ 자가면역성 다선증후군 2형 (APS 2)

1. 답 ③
이번 수업 내용만으로는 풀 수 없는 문제입니다. 올해 다른 수업내용들로 풀 수 있는 것 같습니다.

아버지가 갑상샘수질암으로 사망하였다는 것은 MTC의 Risk, 남동생이 신결석 진단을 받았다는 것은 부갑상선 관련 risk이므로 이를 종합해보면 MEN 2A를 고려해야 하는 것 같습니다.

① 갑상샘 수질암 진단에 혈청 칼시토닌 검사가 필요합니다.
② MEN2A에 동반되는 Parathyroid tumor 진단에 혈청 부갑상선 호르몬 검사가 도움이 됩니다.
③ 뇌하수체자기공명영상은 MEN 1에 동반되는 Pituitary adenoma 진단에 사용되므로 틀린 선지.
④ MEN2에 동반되는 Pheochromocytoma 진단에 24시간 소변 메타네프린 검사가 필요합니다.
⑤ RET 유전자 돌연변이검사는 MEN2 관련 유전자 검사이므로 맞는 선지.

23) MTC는 수술 전후 calcitonin 검사하고 MTC라면 RET mutation 검사도 해야한다고 배웠습니다. 2번 parathyroid도 MEN 2의 component이므로 유추할 수는 있을 것 같습니다.

2. 답 ④

올해 수업 내용으로는 풀 수 없는 문제입니다.

정답인 APS가 올해 수업내용에서 빠졌습니다.

23) APS 1의 Major clinical features가 칸디다증이라는 것만 배웠습니다.

3. △ 26세 남자가 건강검진에서 발견된 양측성 부신 종양 및 갑상선 결절로 병원에 왔다. 환자의 아버지가 부신 갈색세포종 및 갑상선 종양으로 치료 중이었다. 검사 소견은 아래와 같다. 이 환자의 진단 및 치료에서 옳은 설명은? (2019, 김보현 교수님)

TSH 3.3 uIU/mL (정상 0.3-5.0) , FT4 1.2ng/dL(정상 0.8-2.0), calcitonin 265 (0 -10) pg/mL
Serum metanephrine 28.2 nmol/L (< 0.5 nmol/L)

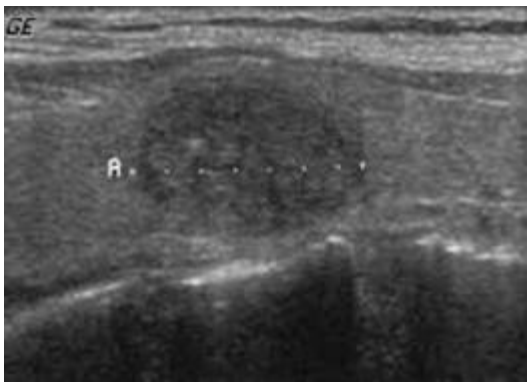

① BRAF 유전자 검사를 시행한다.
② 부신 종양에 대해 조직검사를 시행한다.
③ 부신절제술 전에 알파 차단제를 충분히 사용한다.
④ 갑상선 전절제술 후 방사선 요오드 치료를 시행한다.
⑤ 갑상선 전절제술 후 갑상선자극호르몬 억제 치료를 한다.

---

3. 답 ③
2020) MTC marker는 calcitonin입니다. 칼시토닌 수치가 상승했으므로 MTC를 의심할 수 있습니다. 올해는 MTC의 유일한 치료로 **수술**밖에 없다고만 배웠습니다.

4. △ 26세 남자가 건강검진에서 발견된 양측성 부신 종양 및 갑상선 결절로 병원에 왔다. 환자의 아버지가 부신 갈색세포종 및 갑상선 종양으로 치료 중이었다. 검사 소견은 아래와 같다. 이 환자의 진단 및 치료에서 옳은 설명은? (2018, 김보현교수님)

TSH 3.3 uIU/mL (정상 0.3-5.0) , FT4 1.2ng/dL(정상 0.8-2.0), calcitonin 265 (0 -10) pg/mL
Serum metanephrine 28.2 nmol/L (< 0.5 nmol/L)

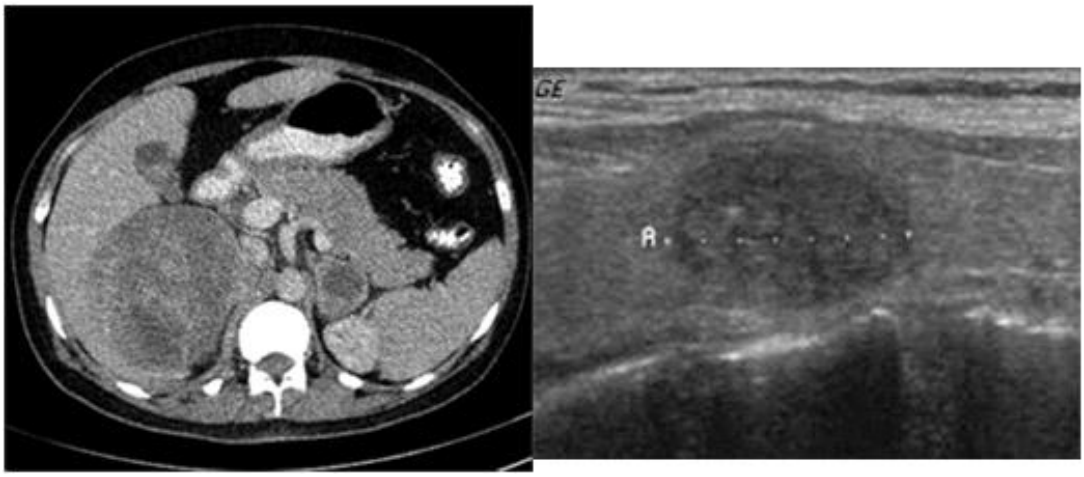

① 갑상선 수술을 먼저 시행한다.
② RET 유전자 검사를 시행한다.
③ 뇌하수체 MRI 검사를 시행한다.
④ 갑상선 전절제술 후 방사선 요오드 치료를 시행한다.
⑤ 부신절제술 전에 베타 차단제를 사용 후 알파 차단제를 사용한다.

4. 답 ②
calcitonin이 100을 넘어갔으므로 MTC라 볼 수 있습니다.
MTC면 RET 검사해야합니다.
① 왼쪽 사진을 보면 pheochromocytoma가 의심이 되므로 수술 전 screen을 하여야 합니다.

5. △ 26세 남자가 건강검진에서 발견된 양측성 부신 종양 및 갑상선 결절로 내원하였다. 환자의 아버지가 부신 갈색세포종 및 갑상선 종양으로 치료 중이었다. 검사 소견은 아래와 같다. 이 환자의 진단 및 치료에서 옳은 설명은? (2017)

TSH 3.3 uIU/mL, FT4 1.2ng/dL, calcitonin 265 (0 -10) pg/mL
Serum metanephrine 28.2 nmol/L (< 0.5 nmol/L)

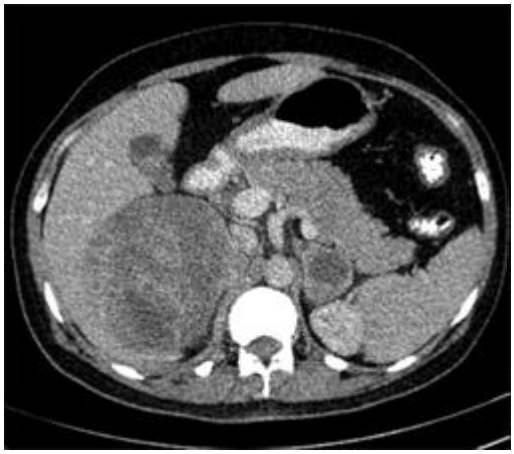

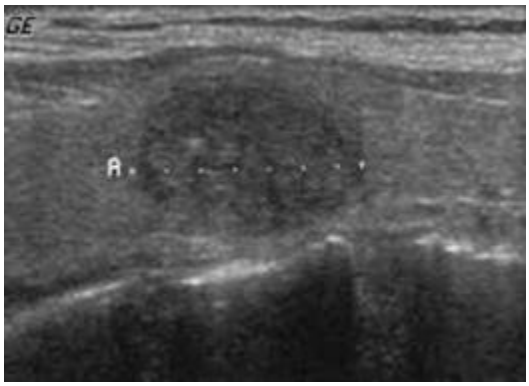

① 갑상선 엽절제술을 시행한다.
② 갑상선 수술을 먼저 시행한다.
③ MEN1 유전자 검사를 시행한다.
④ 혈청 calcium, iPTH 검사를 시행한다.
⑤ 갑상선 전절제술 후 방사선 요오드 치료를 시행한다.

5. 답 ④
calcitonin이 100을 넘어갔으므로 MTC라 볼 수 있습니다.
왼쪽 사진을 보면 pheochromocytoma가 의심이 되므로 수술 전 screen을 하여야 합니다.

6. △ 34세 남자가 반복되는 다발성 위궤양으로 소화기 내과에서 치료 중 혈청 칼슘이 높고 두통이 있어 내분비 내과로 의뢰 되었다. 2년전 요로결석으로 체외 충격파쇄석술을 시행 받은 적이 있었다. 부갑상선 스캔 및 뇌하수체 MRI 소견은 아래와 그림과 같다. 검사소견은 아래와 같다. 이 환자의 진단 및 치료에서 올바른 설명은? (2017)

Gastrin 670ng/mL (<150ng/mL), Serum Calcium 12.5mg/dL, phosphorus 1.6 mg/dL (2.7 -4.5) iPTH 195 pg/ml (10-65pg/mL), Prolactin 188ng/mL (2-18 ng/mL)

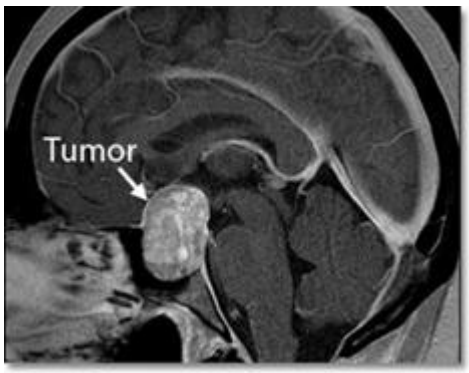

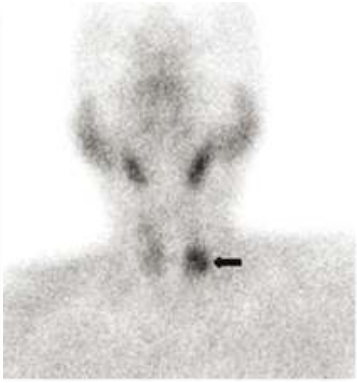

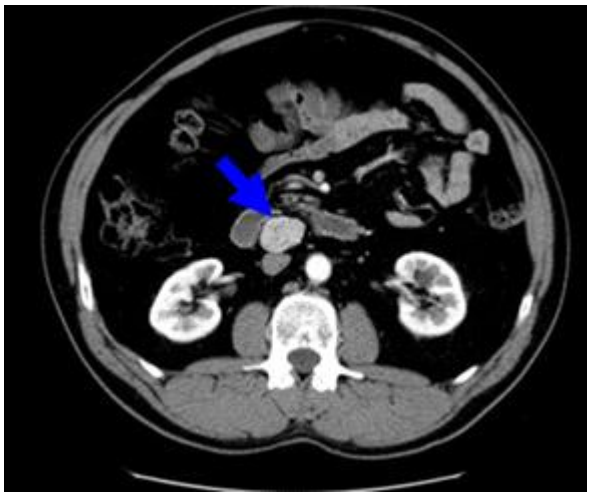

① RET 유전자 변이와 관련이 있다.
② 가장 흔한 병변은 부갑상선 종양이다.
③ 비기능성 뇌하수체 종양이 가장 흔하다.
④ 주요 사망원인은 고칼슘혈증이 원인이다.
⑤ 다발내분비샘 종양 증후군에서 가장 흔한 형태이다.

---

6. 답 ②
다발성 웨궤양은 Pancreatic cancer 의 Gastrinoma에 의해 발생합니다.
이외에도 Prolactinoma, hyperparathyoidism 등 MEN1(①)의 PPP 증상이 뚜렷합니다.
②, ③ MEN1의 가장 흔한 병변은 부갑상선 종양입니다.
④ 주요 사망원인: pancreas neuroendocrine tumor의 liver meta
⑤ MEN1은 흔하지 않고 MEN2A가 가장 흔합니다.

7. X 47세 여자가 건강검진에서 발견된 갑상선 결절을 주소로 내원하였다. 갑상선 초음파 및 갑상선 미세침세포검사는 아래와 같다. 이 환자는 갑상선전절제술 및 방사성요오드 치료를 시행 받았다. 이후 환자의 경과 관찰에서 재발 여부를 판단하는데 반드시 필요한 혈액 검사는 (2가지) ? (2017)

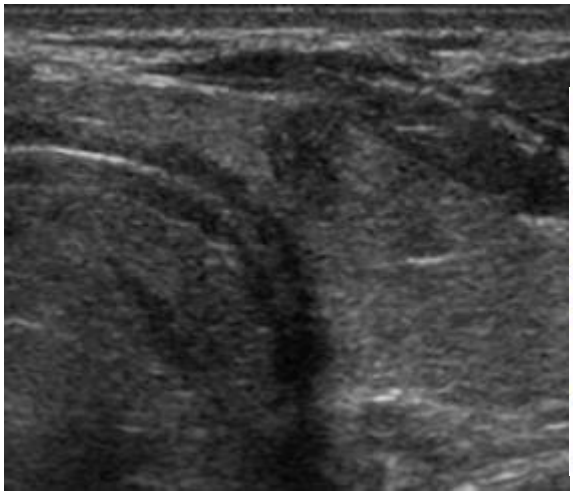

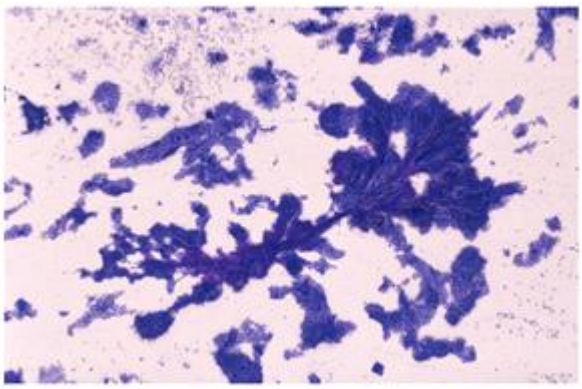

7. 답 : Thyroglobulin , anti-Tg antibody
언급한 적 없는 것들이어서 제 범위가 아닌 것 같습니다.

8. △ 26세 남자가 건강검진에서 발견된 갑상선 결절로 내원하여 미세침 흡인세포검사를 시행하였다. 미세침 흡인세포검사는 비정형(Atypia of undetermined significance)으로 판독되었다. 환자의 아버지가 부신 갈색세포종 및 갑상선 종양으로 사망한 가족력이 있었다. 검사 소견은 아래와 같다. 이 환자의 진단 및 치료에서 올바른 설명은? (2016)

TSH 3.3 uIU/mL, FT4 1.2ng/dL, calcitonin 265 (0 -10) pg/mL

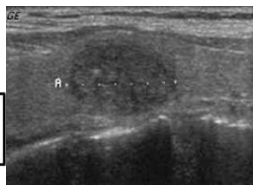

① 항암치료에 반응이 좋다.
② BRAF 유전자 검사를 시행한다.
③ 근본적인 치료는 수술적 치료가 유일하다.
④ 부갑상선 선종을 동반하는 경우가 가장 흔하다.
⑤ 갑상선 절제술 후 방사선 요오드 치료를 시행한다.

8. 답 ③
calcitonin이 100넘으므로 MTC입니다. MTC는 무조건 수술입니다.
② RET

9. 34세 남자가 반복되는 다발성 위궤양으로 소화기 내과에서 치료 중 혈청 칼슘이 높고 두통이 있어 내분비내과로 의뢰 되었다. 2년전 요로결석으로 체외충격파쇄석술을 시행받은적이 있었다. 부갑상선 스캔 및 뇌하수체 MRI 소견은 아래와 그림과 같다. 검사소견은 아래와 같다. 이 환자의 진단 및 치료에서 올바른 설명은?
(2016)

Gastrin 670ng/mL (<150ng/mL), Serum Calcium 12.5mg/dL, phosphorus 1.6 mg/dL (2.7 -4.5)
iPTH 195 pg/ml (10-65pg/mL), Prolactin 88ng/mL (2-18 ng/mL)

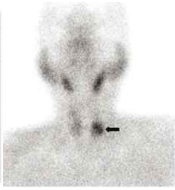

① 상염색체 열성유전을 한다.
② RET 유전자 변이와 관련이 있다.
③ 가장 흔한 병변은 뇌하수체 종양이다.
④ 주요 사망원인은 췌장신경종양의 전이성 병변이다.
⑤ 다발내분비샘 종양 증후군에서 가장 흔한 형태이다.

9. 답 ④
다발성 웨궤양은 Pancreatic cancer 의 Gastrinoma에 의해 발생합니다.
이외에도 Prolactinoma, hyperparathyoidism 등 MEN1의 PPP 증상이 뚜렷합니다.

8) ① AD ② MEN1 ③ 가장 흔한 병변: parathyroid adenoma
9) ④ 주요 사망원인: pancreas neuroendocrine tumor의 liver meta
10) ⑤ MEN1은 흔하지 않고 MEN2A가 가장 흔합니다.

10. △ 18세 여자가 반복적인 식도 칸디다증으로 내원하였다. 만성적인 전신쇠약과 손저림을 호소하였고 피부가 검어보였다. 혈액검사결과는 다음과 같았다 가장 가능성이 높은 진단은? (2012)

① 제 1형 다발내분비샘종양(MEN 1)
② 제 2A형 다발내분비샘종양(MEN 2A)
③ 제 2B형 다발내분비샘종양(MEN 2B)
④ 제 1형 자가면역성 다선증후군(PGA type1)
⑤ 제 2형 자가면역성 다선증후군(PGA type2)

10. 답 ④
풀이)
mucocutaneous cadidiasis : 가장 흔하다. 어릴 때 면역력 떨어지면 발생 : PGA I에서 발생

2019: 소아과라며 PGA type1 넘어가셨습니다.

11. △ 28세 여자가 갑상선암이 의심되어 내원하였다. 아버지가 갑상선수질암으로 사망하였으며, 남동생은 신결석을 진단받았다고한다. 이 환자에게 반드시 필요한 검사가 아닌 것은? (2012)

① 뇌하수체 MRI
② 혈청 부갑상선호르몬
③ 혈청 calcitonin
④ 24시간 소변 metanephrine
⑤ RET mutation

11. 답 ①

1. MTC의 tumor marker: Calcitonin
2. MTC 발생 시 pheochromocytoma 발생 가능성을 고려하여 PCC에 대한 검사 필요
PCC 검사: plasma fractionated metanephrines
(24시간 소변 metanephrine)
3. MTC에 대한 검사인 RET mutation 검사도 필요
MEN2A=MTC+PCC+hyperparathyroidism
4. hyperparathyroidism 검사: serum calcium + serum iPTH

2019: calcitonin, RET 정도만 배웠습니다.

12. △ 다음 중 제 1형 자가면역성 다선증후군(PGA type 1)의 특징이 아닌 것은? (2011)

① chronic mucocutaneous candidiasis
② hypoparathyroidism
③ primary adrenal insufficiency
④ childhood onset
⑤ HLA DR3, DR4 association

12. 답 ⑤

⑤: PGA type2에 관련된 내용

2019: 소아과라며 PGA type1 넘어가셨습니다.
23) 1,2,4번을 다루긴 했습니다.

13. △ 28세 여자가 갑상선결절을 주소로 내원하였다. 환자는 과거 수년 간 간헐적인 두통과 심계항진을 호소하였고, 갑상선암의 가족력이 있었다. 혈압은 165/100 mmHg이었고, 혈액검사결과는 다음과 같았다. 가장 가능성이 높은 진단은 무엇인가?
(2011)

혈청 calcium 13.5 mg/dL (참고치 8.5~10.3), phosphorus 2.2 mg/dL (참고치 2.6~4.6), intact PTH 182 pg/mL (참고치 10~65), calcitonin 368 pg/mL (참고치 0~10), 24시간 소변metanephrine 5.2 mg/24hr (참고치 0~1.3)

① 제 1형 다발내분비샘종양(MEN 1)
② 제 2A형 다발내분비샘종양(MEN 2A)
③ 제 2B형 다발내분비샘종양(MEN 2B)
④ 제 1형 자가면역성 다선증후군(PGA type 1)
⑤ 제 2형 자가면역성 다선증후군(PGA type 2)

13. 답 ②

calcitonin 증가→ MTC 의심
소변 metanephrine 증가→ pheochromocytoma
intact PTH 증가→ hyperparathyroidism

∴MEN2A

2019: 수업시간에 metanephrine, intact PTH에 대해 언급하지 않으셨습니다.

23) calcitonin과 MTC에 대해서만 배웠습니다.

14. 22세 여자가 전경부 종물을 주소로 찾아 왔다. 어릴 때 거대 결장으로 치료 받은 병력이 있었다. 신체 검사에서 갑상선에 혹이 만져졌다. 경부 초음파 검사에서 결절이 확인되어 미세침 흡인세포검사를 하였고 악성 종양이 의심되었다. 갑상선 전절제술을 시행 받았으며, 최종적으로 갑상선 수질암으로 판정되었다. 환자에게서 시행하여야 할 유전자 검사는 무엇인가? (2013, 2014)

① RAS 유전자 변이 검사
② RET 유전자 변이 검사
③ BRAF 유전자 변이 검사
④ RET/PTC 유전자 재배열
⑤ MEN1 유전자 변이 검사

14. 답 ②

MTC로 진단되었으므로 RET

15. 37세 남자가 전경부 종물이 있어 왔다. 경부 초음파 검사에서 결절이 확인되어 악성종양이 의심되어 수술을 하였고, 갑상선 수질암을 진단받았다. 갑상선 수질암과 관련된 유전자 변이 검사에서 양성 소견을 보였다. 아버지와 삼촌이 갑상선암으로 치료받은 병력이 있었다. 환자에게 2명의 자녀가 있었다. 환자의 가계도를 조사하고 유전 상담 및 검사를 계획하고 있다. 의심되는 유전 질환의 특성을 바르게 설명한 것은? (2014)

① 남자에게만 나타난다.
② 부모와 부모의 형제들에서는 나타나지 않는다.
③ 자식에게 유전자가 나타날 전파될 확률은 1/4이다.
④ 남녀모두에서 나타나나, 증상은 남자에서 더 심하다.
⑤ 환자의 형제가 유전자를 가지고 있을 확률은 1/2이다.

15. 답 ⑤

MTC로 진단되면 RET 유전자 검사를 하는데 양성이므로 MEN2A라 할 수 있습니다. MEN 대부분이 AD라 하시긴 하셨지만 MEN2A가 AD라 하시진 않으셨습니다. 수업 시간에 부모님 중 한분이라도 있으면 50%라는 것만 언급하셨습니다.

**앞선 문제들 풀이에서 계속 가족력이 있으면 MEN2A라 나와 있습니다.
2017년도 수업에서는 MEN의 진단기준에 familial pattern(가족력)이 나와 있을 뿐 교수님께서 가족력이 MEN2A와 MEN2B를 구별하는 기준이라고 말씀하시지는 않으셨습니다.
하지만 앞 문제들에서 계속 언급이 되고 있으니 알아둡시다!
2019년도에도 그러합니다. hyperparathyroidism도 MEN2라고만 하셨고 MEN2A라고 하시지 않으셨습니다.

16. 32세 여자가 생리불순과 유즙분비가 있어 찾아 왔다. 수년 전부터 위, 십이지장이 궤양이 있어 여러 차례 입원치료를 한 병력이 있었다. 뇌하수체 자기공명촬영에서 뇌하수체에 1.5 cm의 종양이 관찰되었다. 경부 초음파에 갑상선뒤쪽에 혹이 관찰되었다. 환자에서 의심되어 시행해야 검사가 아닌 것은? (2014)

① 칼슘
② 가스트린
③ 칼시토닌
④ 유즙분비호르몬
⑤ 부갑상선 호르몬

16. 답 ③
MEN1이므로 MEN2와 관련 있는 calcitonin을 답으로 하셔도 되고
생리불순과 유즙분비 - 프로락틴
위, 십이지장이 궤양 - 가스트린
갑상선뒤쪽에 혹 - 부갑상선 호르몬→ 칼슘

17. 22세 여자가 전경부 종물이 있어 찾아 왔다. 신체검사에서 혹이 만져졌다. 미세침 흡인세포검사를 하였고 악성 종양이 의심되었다. 갑상선 전절제술을 시행 받았으며, 최종적으로 갑상선 수질암으로 판정되었다. 환자에게서 시행하여야 할 유전자검사는 무엇인가? (2014)

17. RET 유전자 변이 검사
MTC 진단시 RET 검사 해봐야 합니다.

18. RET proto-oncogene에 의한 종양 발생의 susceptibility가 가장 높은 장기(세포)는? (2015)
① Pancreas
② Pituitary
③ Parathyroid
④ Thyroid C-cell
⑤ Adrenal chromaffin

18. 답 ④

Thyroid C-cell origin인 MTC(medullary thyroid cancer)가 RET point mutation에 의해 발생하는 종양이다.

19. 22세 여자가 전경부 종물로 왔다. 아버지와 삼촌이 갑상선암으로 사망하였다 한다. 경부 초음파 검사에서 갑상선에 결절이 발견되어 미세침 흡인세포검사를 하였고 갑상선 수질암이 의심된다고 하였다. 확인해야 할 혈청 검사가 아닌 것은? (2013, 2015)

① calcium
② calcitonin
③ metanephrine
④ thyroglobulin
⑤ parathyroid hormone

19. 답 ④
1. MTC의 tumor marker: Calcitonin
2. MTC 발생 시 pheochromocytoma 발생 가능성을 고려하여 PCC에 대한 검사 필요
PCC 검사: plasma fractionated metanephrines
(24시간 소변 metanephrine)
3. MEN2A에 대한 검사인 RET mutation 검사도 필요
MEN2A=MTC+PCC+hyperparathyroidism
4. hyperparathyroidism 검사: serum calcium + serum iPTH
13년도에는 고혈압으로 3년전부터 혈압약을 복용중인 35세 남자로 나왔습니다.
2019: calcitonin 정도만 배웠습니다.

20. 22세 남자가 건강검진에서 발견된 갑상선 결절로 내원하여 미세침 흡인세포검사를 시행하였다. 미세침 흡인세포검사는 비정형(Atypia of undetermined significance)으로 판독되었다. 환자의 어머니가 부신 갈색세포종 및 갑상선 종양으로 사망한 가족력이 있었다. 검사 소견은 아래와 같다. 이 환자의 진단 및 치료에서 올바른 설명은? (2015)

TSH 3.3 uIU/mL, FT4 1.2ng/dL, calcitonin 165 (0 -10) pg/mL

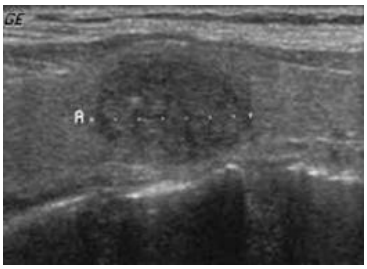

① RET 유전자 검사를 시행한다.
② 외부 방사선 치료에 반응이 좋다.
③ BRAF 유전자변이 검사가 진단에 도움이 된다.
④ 부갑상선 선종을 동반하는 경우가 가장 흔하다.
⑤ 갑상선 절제술 후 방사선 요오드 치료를 시행한다.

20. 답 ①
calcitonin이 100을 넘어가므로 거의 100% MTC입니다.
① MTC로 진단되면 RET mutation 검사를 해봐야 합니다.
②, ⑤MTC는 무조건 수술입니다.
④ MEN1에 대한 설명으로 MTC와 관련 없습니다.

21. 다음 중 옳은 것은? (2021-1, 2021-2)
① MEN 1에서 pituitary tumor 중 가장 흔한 것은 Cushing's disease이다.
② MEN 1에서 carcinoid tumor는 ileum에 호발하며, hepatic metastasis를 잘하는 특성이 있다.
③ gastrinoma는 recurrent severe multiple peptic ulcer로 인해 perforation, cachexia로 mortality를 높인다.
④ MEN 1에서 parathyroid tumor는 severe hypercalcemia와 single parathyroid affected가 특징이다.
⑤ Vasoactive Intestinal Peptide Tumors (VIPoma)는 watery diarrhea, hyperkalemia, achlorhydria가 특징이며 pancreatic body에 호발한다.

21. ③

① MEN 1에서 pituitary tumor 중 가장 흔한 것은 **prolactinoma**이다.
② **nerofibromatosis type 1**에서 carcinoid tumor는 ileum에 호발하며, hepatic metastasis를 잘하는 특성이 있다.
MEN 1의 carcinoid tumor는 bronchi, GI tract, pancreas, thymus에 호발하며 thymic carcinoid는 aggressive한 특성이 있다.
④ MEN 1에서 parathyroid tumor는 **mild hypercalcemia**와 **all parathyroid affected**가 non-MEN1 parathyroid tumor와 다른 특성이다.
⑤ Vasoactive Intestinal Peptide Tumors (VIPoma)는 watery diarrhea, **hypokalemia**, achlorhydria가 특징이며 **pancreatic tail**에 호발한다.

22. 다음 중 옳은 것은? (2021-1. 2021-2)
① Cowden's syndrome은 parathyroid tumor와 fibro-osseous jaw가 특징이다.
② Neurofibromatosis type 1은 endocrine abnormality가 없는 것이 type 2와 차이점이다.
③ McCune-Abright syndrome은 Hemangioblastama of the retina and CNS, renal cell carcinoma, pheochromocytoma가 특징이다.
④ von Hippel-Lindau disease는 spotty skin pigmentation, myxomas, psammomatous melanotic schwannoma가 특징이다.
⑤ MEN 2, MEN 3(MEN 2B), FMTC의 공통적인 특성은 medullary thyroid carcinoma이며, 이 중 early onset, most aggressive, poor Px.를 가진 *RET* 918 mutation이 있는 경우 1세 이전에 갑상선 전절제술이 필요하다.

22. ⑤

① **hyperparathyroidism-Jaw tumor syndrome**은 parathyroid tumor와 fibro-osseous jaw가 특징이다.
② Neurofibromatosis type 2은 endocrineabnormality가 없는 것이 type 1와 차이점이다.
③ **McCune-Abright syndrome**은 hypophosphatemic rickets, cafe au lait skin pigmentation, peripheral precocious puberty가 특징이다.
von Hippel-Lindau disease은 Hemangioblastama of the retina and CNS, renal cell carcinoma, pheochromocytoma가 특징이다.
④ **Carney complex**는 spotty skin pigmentation, myxomas, psammomatous melanotic schwannoma가 특징이다.

23. 다음 중 옳은 것은? (2022)
① MEN 1에서 pituitary tumor 중 가장 흔한 것은 Cushing's disease이다.
② MEN 1에서 carcinoid tumor는 ileum에 호발하며, hepatic metastasis를 잘하는 특성이 있다.
③ gastrinoma는 recurrent severe multiple peptic ulcer로 인해 perforation, cachexia로 mortality를 높인다.
④ MEN 1에서 parathyroid tumor는 severe hypercalcemia와 single parathyroid affected가 특징이다.
⑤ Vasoactive Intestinal Peptide Tumors (VIPoma)는 watery diarrhea, hyperkalemia, achlorhydria가 특징이며 pancreatic body에 호발한다.

23. ③
① MEN 1에서 pituitary tumor 중 가장 흔한 것은 prolactinoma이다.
② nerofibromatosis type 1에서 carcinoid tumor는 ileum에 호발하며, hepatic metastasis를 잘하는 특성이 있다.
MEN 1의 carcinoid tumor는 bronchi, GI tract, pancreas, thymus에 호발하며 thymic carcinoid는 aggressive한 특성이 있다.
④ MEN 1에서 parathyroid tumor는 mild hypercalcemia와 all parathyroid affected가 non-MEN1 parathyroid tumor와 다른 특성이다.
⑤ Vasoactive Intestinal Peptide Tumors (VIPoma)는 watery diarrhea, hypokalemia, achlorhydria가 특징이며 pancreatic tail에 호발한다.

이번시간에 gastrinoma에 대해서는 enteropancreatic tumor이고 위산이 계속 나와 ulcer, diarrhea를 일으켜 위산분비억제제로 치료한다고 배웠습니다.

24. 다음 중 옳은 것은? (2022)
① MEN 1의 3P는 parathyroid, pheochromocytoma, pituitary 이다.
② Neurofibromatosis type 1은 endocrine abnormality가 없는 것이 type 2와 차이점이다.
③ McCune-Abright syndrome은 Hemangioblastama of the retina and CNS, renal cell carcinoma, pheochromocytoma가 특징이다.
④ von Hippel-Lindau disease는 spotty skin pigmentation, myxomas, psammomatous melanotic schwannoma가 특징이다.
⑤ MEN 2, MEN 3(MEN 2B), FMTC의 공통적인 특성은 medullary thyroid carcinoma이며, 이 중 early onset, most aggressive, poor Px.를 가진 *RET* 918 mutation이 있는 경우 1세 이전에 갑상선 전절제술이 필요하다.

24. ⑤
① MEN 1의 3P는 parathyroid, pancreatic islet, pituitary
② Neurofibromatosis type 2은 endocrine abnormality가 없는 것이 type 1와 차이점이다.
③ von Hippel-Lindau disease은 Hemangioblastama of the retina and CNS, renal cell carcinoma, pheochromocytoma가 특징이다.
McCune-Abright syndrome은 hypophosphatemic rickets, cafe au lait skin pigmentation, peripheral precocious puberty가 특징임.
④ Carney complex는 spotty skin pigmentation, myxomas, psammomatous melanotic schwannoma가 특징이다.

MEN 2, MEN 3(MEN 2B), FMTC의 공통적인 특성은 medullary thyroid carcinoma이고 악성으로 가기 전 **Thyroidectomy 해야 한다고 배웠습니다.**

출	분 류	내분비학	수업시간	10.20(목) 2교시
			담당교수	이동원 교수님
족	수 업	뇌하수체기능 저하증	작성자	김건우

제 작 자 코 멘 트

2020부터 이동원 교수님 문제입니다. cocktail test 문제가 매년 나오고 나머지 한 문제는 증례가 나올수도 있다 생각합니다. 영상소견이나 특징적인 증상들을 같이 공부하면 좋지 않을까요?

중요 내용 ----------

1. 뇌하수체 기능 저하 시 호르몬이 결핍되는 순서

Gonadotropin → GH → TSH → ACTH → ADH → Panhypopituitarism

이때 ACTH와 TSH 결핍 시 ACTH에 대한 보충 후 갑상선 호르몬 투여! (2022P)

2. 뇌하수체 기능저하(hypopituitarism)를 일으키는 원인들

선천적	**kallman syndrome(PPP)**	시상하부에서의 GnRH합성 문제 선천적인 문제이므로 **다른 congenital 이상(색맹, 난청 등) 동반 多(PPPPPPP)**	
후천적	**lymphocytic hypophysitis (2020 出) (2021-1학기 出)**	둘 다 임신과 관련 多	출산 후(post partum)(=**산욕기=출산 후 "몇 개월 이내") 여성에게 多** lymphocyte가 침윤해 뇌하수체가 손상받는, 일종의 자가면역질환 ACTH 결핍이 흔함 염증으로 뇌하수체가 커져 mass effect가 나타남(시야 장애 등)出 진단) **MRI를 찍으면 일반 adenoma처럼 나옴 出** (커진 뇌하수체) (즉 산욕기 여성일 경우, adenoma처럼 보일 때 lymphocytic hypophysitis도 의심해야 함) (MRI만으론 구분 어렵고, 확진 위해서는 조직검사(needle biopsy)하면 됨) 치료) **corticosteroid(글루코코르티코이드) 出** (자가면역질환이므로) hormone replacement(보충)
	sheehan syndrome (2020 出) (2021-1학기 出)		**출산력이 있는(특히 출산 시 심한 출혈 있었던) 여성에게 多** 임신 시 뇌하수체가 커져 뇌하수체의 혈관이 압박받음 + 출산 시의 심한 출혈---->뇌하수체에 ischemia 발생해 기능 저하됨 **prolactin결핍 증상(모유가 나오지 X)이 첫 번째로 나타나는 경우 多**
	pituitary apoplexy(PP)	**응급!!!!! 매우 중요!!!(PPPP)** 원래 존재하고 있던 뇌하수체의 mass에서--->mass의 혈류가 터져 mass안에 고임 mass 빵빵해지고(피가 차서) 주위조직을 갑자기 엄청 누름(mass effect), 뇌압증가 증상)두통, 오심및구토, 시야장애, coma(의식소실) **진단) MRI** / CT **(MRI상 눈사람 모양 mass(빵빵해진 mass) 내부가 피로 가득 찬 모습이 관찰됨)** (눈사람 테두리 경계선이 뚜렷하게 보인다) **치료) mass effect가 동반된 경우(시야 장애 등) - 응급 감압술 (transsphenoidal approach** 통한) mass effect가 동반되지 X 경우(증상 mild) - corticosteroid	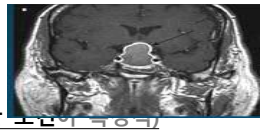
	empty sella syndrome	CSF가 정상적으로 뇌하수체가 있어야 할 자리를 차지 ->CSF가 "밀고 들어온" 것일 수도 있고 / 뇌하수체가 작아져서(위축, 괴사 등)CSF가 "밀려 들어온" 것일 수도 있음 천천히 진행하며, benign 하고 별 증상 없는 경우가 많음.	

3. "stimulation test": 호르몬 결핍 시 진단에 이용하는 test.
(stimulation일으키는 물질을 넣어주고 그에 따라 호르몬이 충분히 생성되는지를 판단)
ex)갑상선 호르몬(T3,T4)결핍 환자에게 TRH(stimulation일으키는 물질)를 투여
-->환자의 TSH 수치가 상승하는지 본다 (**잘 상승O** = 뇌하수체의 문제로 인한 결핍은 아니군)
(잘 상승X=뇌하수체에서 TSH가 분비가 안되어서 이랬군!)
*여기서 "잘 상승"의 기준은 아래 표 참고

특히 여러 호르몬들이 결핍되었을 땐, 여러 stimulation test를 같이 시행
이걸 **"combined pituitary function test(=cocktail test)"**라 함 **(2022P)**
(시험에서 기준치 안줌!!! 숫자 외우기!)-(교수님께서 기준치를 꼭 외우라고 하셨습니다!!)PPPPPP (2021-1학기 出)

이걸 투여시 ----->	정상적으로 증가해야 하는 호르몬들	정상적으로 증가했다고 볼 수 있는 기준치
insulin 투여시	(insulin 투여시 저혈당 유발해서 GH, ACTH 분비 촉진) **glucose, GH, ACTH(=>cortisol)**	glucose < **40**mg/dL, GH > **3**μg/L, cortisol: baseline보다 7μg/dL이상 증가 or >20μg/dL ACTH는 baseline의 2-4배 이상 증가, >20pg/ml
TRH 투여시	**TSH, prolactin**	TSH: baseline보다 5mU/L, 이상 증가, prolactin: normal > 2μg/L 이면서 baseline보다 2배 이상으로 증가
GnRH 투여시	**LH, FSH**	LH: baseline보다 10 IU/L, 이상 증가 FSH: baseline보다 2 IU/L 이상 증가

4. 여러 호르몬들이 모두 결핍된 경우
==> glucocorticoid(1st) & thyroid hormone(2nd)를 먼저 보충해줘라~!(둘 중 glucocorticoid 먼저!) 出
(순서 바뀌면 안됨! 반대로 투여시 심각 부작용!)

5. TSH는 분비량이 낮은 상황이기 때문에 TSH 수치는 치료 monitoring에 사용하지 못하고, FT4(free T4)을 이용하여 치료반응을 monitoring한다 2021-1학기 出

6. 뇌하수체 기능 저하증의 Factors leading to coma (P, 2022出)
Hypoglycemia
sodium depletion
Water intoxication
Cerebral anoxia
Hypothyroidism
Hypothermia
pressure on midbrain or hypothalamus

1. 52세 남자가 최근 피로감이 심해서 왔다. 7년 전 뇌하수체 종양으로 나비뼈경유수술을 받은 후 글루코코르티코이드, 갑상샘호르몬, 남성호르몬을 복용 중이었다. 갑상샘호르몬 상태에 대한 적절한 표지자는? (2020)
① 유리 T4
② 갑상샘자극호르몬
③ 트리요오드타이로닌 (T3)
④ 역트리요오드타이로닌 (rT3)
⑤ 갑상샘자극호르몬분비호르몬 (TRH)

2. 2개월 전 출산한 30세 여자가 3개월 전 발생한 두통과 시야장애로 왔다. 신장 160 cm, 체중 78 kg 이었으며, 혈압 120/80 mmHg, 맥박 68회/분, 호흡 12회/분, 체온 36.5℃였다. 복합뇌하수체기능검사는 정상이었으며 뇌하수체자기공명영상은 다음과 같았다. 환자가 수술을 거부하여 글루코코르티코이드 투여 후 뇌하수체 샘종의 크기가 감소하면서 증상이 호전되었다. 진단은?(2020)

① 쿠싱병
② 애디슨병
③ 말단비대증
④ 쉬한증후군
⑤ 림프구성 뇌하수체염

1. 답 ①
이 환자에서 갑상샘호르몬(T4)을 투여했는데,

뇌하수체가 기능이 정상이라면 T4 투여시
갑상샘호르몬 수치는 오르고 TSH는 낮아집니다.
즉, free T4와 TSH 모두 치료반응 평가에 이용할 수 있습니다.

하지만 이 환자는 "**뇌하수체의 문제"로 갑상샘호르몬이 결핍된 경우**이므로 원체 TSH가 잘 분비되지 않는 상황입니다. 따라서 갑상샘호르몬을 투여한다고 해서 그에 따른 TSH의 현저한 저하를 관찰하기 어렵습니다. **따라서 이 경우 free T4만을 치료 반응 평가에 이용**합니다. 즉 치료 중인 환자의 갑상샘호르몬 상태에 대한 표지자로 활용합니다.

만약 갑상샘 자체에 문제가 있는 primary hypothyroidism 환자라면 치료반응 평가에 TSH를 이용할 수도 있습니다.

2. 답 ⑤

2개월 전 출산한 여자
두통, 시야장애
복합뇌하수체기능검사(cocktail test)정상
MRI 상 adenoma 같은게 관찰됨
glucocorticoid를 투여했더니 adenoma가 호전됨

출산한지 얼마 안된 (산욕기의) 여자가
MRI상 adenoma를 보이면
-->진짜 adenoma
or lymphocytic hypophysitis 의심!!

둘 중 어느 것이든 (lymphocytic hypophysitis는 염증으로 뇌하수체가 커짐) mass effect가 잘 발생하므로(시야장애,두통) 환자에게 저런 증상이 나타난 것.

이 둘을 감별하는데 이 문제에서 준 힌트
: 글루코코르티코이드를 투여했더니 adenoma 크기가 감소하고 호전되더라.
=>glucocorticoid를 주기만 해도 잘 반응할 수 있는건 둘 중 자가면역질환인 lymphocytic hypophysitis!

+)lymphocytic hypophysitis는 hypopituitarism을 잘 유발하는데, 이 환자의 경우 복합뇌하수체검사가 정상이라고 하네요. 꼭 항상 뇌하수체 기능 저하를 동반하는 건 아닌가 봅니다.....

3. 50세 남자가 심한 전신쇠약감으로 왔다. 4개월 전 말단비대증으로 나비뼈경유수술을 받았고 이후 병원에 오지 않았다. 혈압 90/50 mmHg, 맥박 100회/분, 호흡수 15회/분, 체온 36.5℃였다. 복합뇌하수체자극검사 결과는 다음과 같았다. 우선 보충해야 하는 호르몬은? (2020)

	혈당 (mg/dL)	성장호르몬 (ng/mL)	코티솔 (ug/dL)	부신겉질자극호르몬 (pg/mL)	프로락틴 (ng/mL)	갑상샘자극호르몬 (uU/mL)	황체형성호르몬 (mIU/mL)	난포자극호르몬 (mIU/mL)
0분	90	0.1	0.5	1.0	3.2	1.1	1.4	2.0
30분	34	0.1	0.5	1.0	6.4	3.0	1.9	3.3
60분	44	0.1	1.0	1.1	6.7	4.1	1.9	3.0
90분	56	0.1	0.7	1.3	5.3	5.0	1.6	3.1
120분	62	0.1	0.7	1.2	4.4	4.1	0.7	3.1

① 남성호르몬
② 성장호르몬
③ 갑상샘호르몬
④ 광물부신겉질호르몬
⑤ 글루코코르티코이드

4. 36세 여자가 8개월 전부터 피로감이 심해져서 왔다. 3년 전 셋째 아기를 출산하고 자궁출혈이 심해 수혈을 받은 경험이 있다고 한다. 출산 이후 모유가 나오지 않았고, 1년 전부터 월경이 나오지 않았다고 한다. 뇌하수체자기공명영상은 다음과 같았다. 진단은? (2020)

① 쿠싱병
② 애디슨병
③ 말단비대증
④ 쉬한증후군
⑤ 림프구성 뇌하수체염

3 답 ⑤

정상적으로 증가했다고 볼 수 있는 기준치
glucose < **40**mg/dL, GH > **3**μg/L, cortisol: baseline보다 7μg/dL이상 증가 or >20μg/dL ACTH는 baseline의 2-4배 이상 증가, >20pg/ml
TSH: baseline보다 5mU/L, 이상 증가, prolactin: normal > 2μg/L 이면서 baseline보다 2배 이상으로 증가
LH: baseline보다 10 IU/L, 이상 증가 FSH: baseline보다 2 IU/L 이상 증가

해석은 위 기준에 따라서 합니다. (기준치 외워주세요!!!!!)

GH – 계속 0.1이네요 – 잘 상승 X
cortisol, ACTH – 정말 쪼끔 올랐네요 – 잘 상승 X
prolactin – 꽤 많이 올랐네요(baseline 2배 이상)
TSH – 꽤 오른 거 같아 보이지만 기준치는 baseline보다 5 증가이므로 이 경우 잘 상승 X 로 판단합니다.
LH, FSH – 잘 상승 X

즉, 이 환자는 **GH / ACTH / TSH / LH, FSH** 가 모두 뇌하수체에서 잘 분비되고 있지 않습니다.

이렇게 **여러 호르몬들이 모두 결핍되었을 경우, glucocorticoid(ACTH) -> thyroxine(TSH) -> sex hormone(LH, FSH)의 순서대로 보충해줍니다.**
그리고 이 환자는 성인환자이므로 GH가 결핍되었다 하더라도 GH 보충은 하지 않습니다.
따라서 우선 보충해야 할 것은 글루코코르티코이드!

4 답 ④
3년 전 출산한 여자. 출산 시 자궁출혈이 심했음
출산 이후(3년 전) 모유가 나오지 않음
1년 전부터 월경도 안 나옴
MRI소견 – 뇌하수체 자리가 텅 비어(empty sella)
이 공간을 CSF가 채우고 있는 모습
=뇌하수체의 위축, 괴사 의심 가능

출산력이 있는, 게다가 출산 시 자궁출혈이 매우 심했던! 여자가 **모유가 나오지 않고(prolactin 결핍!!!)** 1년 전부턴 월경도 나오지 않고(LH, FSH 결핍) 8개월 전부터 피로감이 심해졌다(TSH결핍)
=panhypopituitarism (범뇌하수체기능저하)
history -- > "sheehan syndrome"

sheehan syndrome에서, 뇌하수체는 ischemia가 오고 괴사됩니다. 따라서 (괴사되어 크기가 작아지므로) 뇌하수체 자리(sella)에 CSF가 차게 되어 왼쪽과 같은 MRI소견이 보일 수 있습니다 (empty sella syndrome)

왼 사진처럼 이렇게 뚜렷하게 나타날 정도면 괴사가 매우 진행된 sheehan syndrome인 것이고, 진행경과에 따라 MRI 상 얼마나 empty sella로 보일지는 다를 수 있겠죠!?

5. 다음은 시상하부-뇌하수체-부신 축의 호르몬 변화를 나타낸 것이다. 아래 보기중 병변이 시상하부에 있을 가능성이 높은 것은 ? (2019)
① CRH ↑, ACTH ↑, Cortisol ↓
② CRH ↓, ACTH ↑, Cortisol ↓
③ CRH ↑, ACTH ↓, Cortisol ↑
④ CRH ↓, ACTH ↑, Cortisol ↑
⑤ CRH ↓, ACTH ↓, Cortisol ↓

5. 답 ⑤

시상하부 문제시 시상하부에서 분비하는 CRH가 낮을 것이며 이로 인해 하위 level의 H들은 전부 분비가 감소

6. 뇌하수체 기능저하증 환자에서 의식소실이나 혼수상태로 빠질 수 있는 원인이 아닌 것은? (2019)
① Hypoglycemia
② Water intoxication
③ Hypothermia
④ Hypernatremia
⑤ Cerebral anoxia

6. 답 ④

hypoglycemia, <u>hyponatremia,</u> water intoxication, cerebral anoxia, hypothyroidism, hypothermia, pressure on midbrain or hypothalamus

<u>2021) 이동원 교수님 PPT에도 위 factors들이 똑같이 적혀있는 페이지가 있습니다.</u>
<u>이전교수님 출에 반복등장하고(이제부터 정말 많이 반복되는 문제예용) 호옥시 모르니 한번 눈에 바르고 가용</u>

7. 뇌하수체 기능저하증이 의심되는 환자에서 뇌하수체 호르몬과 그 자극 시험을 연결한 것이다. 틀린 것은? (2019)
① 부신피질 자극 호르몬 (ACTH) ------- Insulin tolerance test
② 갑상선자극호르몬 (TSH) ------- Clonidine test
③ 황체호르몬 (LH) ------- GnRH test
④ 성장호르몬 (GH) ------- GHRH test
⑤ 프로락틴 ------- TRH test

7. ②

cocktail test
인슐린 test – ACTH, GH 자극
TRH test – TSH, Prolactin 자극
LNRH(GnRH) - LH, FSH 자극

8. 뇌하수체기능저하증이 의심되는 40세 여자환자에서 시행했던 복합뇌하수체호르몬 자극검사 결과이다. 보충해야 할 호르몬은 ?(2019)

	Basal	30min	60 min	90 min	120 min
Glucose (mg/dL)	89	36	44	57	80
GH (ng/mL)	1.98	9.21	11.97	8.99	6.77
TSH (μIU/mL	4.54	5.16	5.24	5.36	5.10
Prolactin (ng/mL)	8.32	42.52	51.13	61.25	35.32
Cortisol (μg/mL)	1.24	2.52	3.56	5.26	4.39
ACTH (pg/mL)	1.25	2.63	3.22	4.23	3.98
LH (mIU/mL)	3.25	15.23	25.23	21.23	16.52
FSH (mIU/mL)	2.45	5.25	9.25	6.67	6.12

8. 답) Cortisol

glucose가 30분에 떨어지는 것을 확인하여 신뢰성 확인
나머지 다 잘 상승하는데, ACTH와 Cortisol에 분비문제가 있다.
문제에서 나온것처럼 뇌하수체에 문제가 생겨 ACTH분비 안되서 Cortisol도 분비가 안된다.
ACTH deficiency 치료는 cortisol

2021) TSH도 잘 상승 안하는 거라고 생각합니다. 해리슨 표에 보면
"TSH should increase by 5 mU/L"라고 표현되어 있는데,
따라서 TSH수치는 baseline에 비해 5 증가해야 잘 상승했다고 할 수 있습니다.
TSH, ACTH 모두 잘 분비되지 못하므로 이 경우 ACTH 결핍에 대한 glucocorticoid 부터 보충해야 합니다. 따라서 cortisol이 답인 것이라고 생각합니다.
(1~2주 후 갑상선 호르몬 투여)

<u>혹시 더 좋은 의견이 있으신 분이 있다면 연락바랍니다!!!!</u>

10. [2018]
범발성 뇌하수체 기능저하증 (panhypopituitarism) 환자에서 가장 먼저 보충해야 하는 호르몬은 ?

10 답 스테로이드 호르몬 (Cortisol)

뇌하수체 기능 저하증 환자가 오면 가장 먼저 투여할 것은 glucocorticoid(cortisol), 그 다음은 thyroid hormone입니다.

11. [2018]
다음은 시상하부-뇌하수체-갑상선 축의 호르몬 변화를 나타낸 것이다. 이 중 병변이 시상하부에 있을 가능성이 높은 것은 ?

① TRH ↑, TSH ↑, free T4 ↑
② TRH ↓, TSH ↑, free T4 ↓
③ TRH ↑, TSH ↓, free T4 ↑
④ TRH ↓, TSH ↑, free T4 ↑
⑤ TRH ↓, TSH ↓, free T4 ↑

11 답 ①

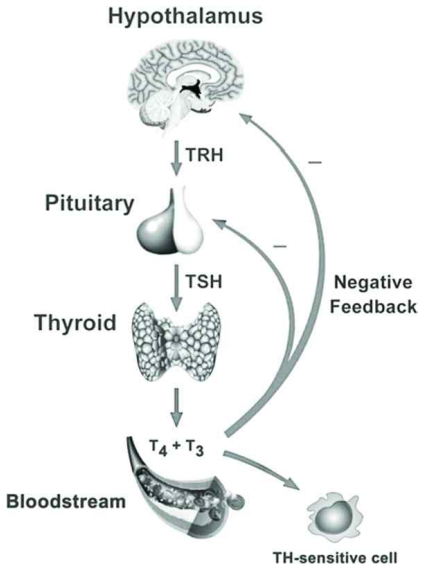

시상하부-뇌하수체-갑상선 축의 모식도입니다. 만약 시상하부에 병변이 있을 경우 TRH가 상승하거나 감소합니다. 그에 따라 연쇄적으로 TSH와 free T4가 다 같이 상승하거나 다 같이 감소하게 됩니다. (negative feedback은 제대로 작동하지 않습니다) 따라서 병변이 시상하부에 있을 때는 (TRH ↑, TSH ↑, free T4 ↑) 혹은 (TRH ↓, TSH ↓, free T4 ↓) 둘 중 하나의 형태를 띄게 될 텐데 현재 보기 중에서는 동시에 증가하는 1번이 답이 됩니다.

12. [2018]
뇌하수체 기능저하증이 의심되는 환자에서 뇌하수체 호르몬과 그 자극 시험을 연결한 것이다. 틀린 것은?
① 부신피질 자극 호르몬 (ACTH) ------- Metyrapone test
② 갑상선자극호르몬 (TSH) ------- 갑상선 자극 호르몬 유리호르몬 (TRH) test
③ 황체호르몬 (LH) ------- 성선자극호르몬 유리호르몬 (GnRH) test
④ 성장호르몬 (GH) ------- Glucagon test
⑤ 프로락틴 ------- Insulin tolerance test

12. 답 ⑤

prolactin은 TRH test입니다.

빈출!!! 수업시간에 설명 깊게 안하신 것도 골고루 돌아가면서 나오니 표 다 외워주세요!

GH	Insulin tolerance test Arginine + GHRH Glucagon Clonidine Arginine + L-DOPA IGF-1
LH, FSH	GnRH test
ACTH	Insulin tolerance test Metyrapone test
TSH	TRH test
Prolactin	TRH test

※2021-2학기: 배우지 않은 내용이지만 강의록에는 적혀있습니다.

13. [2018]
뇌하수체 기능저하증 환자에서 의식소실이나 혼수상태로 빠질 수 있는 원인이 아닌 것은?
① Hyperglycemia
② Water intoxication
③ Hypothermia
④ Hyponatremia
⑤ Cerebral anoxia

13. 답 ①

hyperglycemia가 아니고 hypoglycemia입니다.

빈출!!!
Factors leading to coma
- **Hypoglycemia** (저혈당)
- **Sodium depletion** (저나트륨혈증)
- **Water intoxication** (수분중독증)
- **Cerebral anoxia** (뇌 산소결핍)
- Hypothyroidism (갑상선기능저하증)
- **Hypothermia** (저체온증)
- Pressure on midbrain or hypothalamus (tumor의 mass effect로 인한 압력증가)

14. [2018]
출산시 심한 출혈의 병력이 있는 환자에서 뇌하수체 기능저하증의 원인이 될 수 있는 것은 ?

① Craniopharyngioma
② Empty sella syndrome
③ Pituitary tumor
④ Sheehan syndrome
⑤ Lymphocytic hypophysitis

14 답 ④
뇌하수체 기능 저하증이면서 출산시 심한 출혈의 병력이 있는 환자는 sheehan syndrome을 의심해 봐야 합니다.

1) 출산할 때 과다 출혈
2) 모유수유 불가, 무월경
⇨Sheehan's syndrome 의심합니다!

15. 뇌하수체기능저하증 환자에서 의식소실이나 혼수상태로 빠질 수 있는 원인이 아닌 것은?
(2017 기말)

① Hypoglycemia
② Water intoxication
③ Hypothermia
④ Hyperkalemia
⑤ Cerebral anoxia

15 답 ④
빈출!!!
Factors leading to coma
- **Hypoglycemia** (저혈당)
- Sodium depletion (저나트륨혈증)
- **Water intoxication** (수분중독증)
- **Cerebral anoxia** (뇌 산소결핍)
- Hypothyroidism (갑상선기능저하증)
- **Hypothermia** (저체온증)
- Pressure on midbrain or hypothalamus (tumor의 mass effect로 인한 압력증가)

16. 뇌하수체 기능저하증의 원인이 아닌 질환은?
(2017 기말)

① Kallman syndrome
② Empty sella syndrome
③ Pituitary apoplexy
④ Obesity
⑤ Pituitary surgery

16 답 ④
뇌하수체 기능 저하증 원인(수업 시간에 언급하신 것들 제목만 정리했습니다. 자세한 건 강의록 참고)
pituitary tumor
Pituitary surgery
Radiation treatment
Hypothalamic disease
Interruption of the pituitary stalk
Craniopharyngioma
Rathke pouch
Septo-Optic dysplasia
Kallman Syndrome
Laurence-MoonBardet-Biedl Syndrome
Lymphocytic hypophysitis
Pituitary Apoplexy
Empty Sella syndrome
sheehan's syndrome

17. 뇌하수체 기능저하증이 의심되는 환자에서 뇌하수체 호르몬과 그 자극 시험을 연결한 것이다. 틀린 것은? (2017 과정)

① 부신피질 자극 호르몬 (ACTH) --- Insulin tolerance test
② 프로락틴 --- 갑상선 자극호르몬 유리호르몬 (TRH) test
③ 황체호르몬 (LH) --- 성선자극호르몬 유리호르몬 (GnRH) test
④ 성장호르몬 (GH) --- Insulin tolerance test
⑤ 갑상선자극호르몬 (TSH) --- Glucagon test

17 답 ⑤
빈출!!! 수업시간에 설명 깊게 안하신 것도 골고루 돌아가면서 나오니 표 다 외워주세요!

GH	Insulin tolerance test Arginine + GHRH Glucagon Clonidine Arginine + L-DOPA IGF-1
LH, FSH	GnRH test
ACTH	Insulin tolerance test Metyrapone test
TSH	TRH test
Prolactin	TRH test

18. 50세 남자 환자가 갑자기 발생한 심한 두통 후 의식이 저하되어 내원하였다. 신경학적 검사에서 의식은 기면상태였으며, 경부 강직을 보였다. 환자는 1년 전 건강검진 중에 직경 2cm 정도의 뇌하수체 종양이 우연히 진단되었다고 한다. 그러나 당시에는 뇌하수체 종양과 관련된 증상이 없어서 특별한 치료를 받지는 않았으며, 최근에 시야가 점차 좁아지는 느낌을 호소하였으나, 특별한 치료나 검사를 받지는 않았다고 한다. 이 환자의 현재 상태와 과거력을 근거로 하였을 때 임상적으로 가장 가능성이 높은 진단은?
(2017 과정)

18 답 뇌하수체졸중(Pituitrary apoplexy)

1) 1년 전 뇌하수체 종양(**원래 종양**이 있었다)
2) **갑자기 발생한 의식 저하**
⇨Pituitrary apoplexy 의심합니다!

- 심한 두통
- 경부 강직
- 시야가 점차 좁아지는 느낌

⇨Pituitrary apoplexy의 증상

19. 52세 여자가 수년 전부터 있던 만성피로가 심해져 내원하였다. 15년 전 둘째 아이를 출산할 때 과다 출혈로 수혈을 많이 받았고, 모유가 나오지 않아 수유를 하지 못했다고 하며, 이후 생리가 없었다고 한다. 신체검사에서 겨드랑이와 사타구니의 털이 없었다. 이 환자에게서 부족할 것으로 생각하기 가장 어려운 호르몬은? (2017 과정)

① 유즙분비호르몬
② 갑상샘자극호르몬
③ 부신피질자극호르몬
④ 여포자극호르몬
⑤ 항이뇨호르몬

19 답 ⑤
Sheehan's syndrome으로 인한 hypopituitarism!

1) 출산할 때 과다 출혈
2) 모유수유 불가, 무월경
⇨Sheehan's syndrome 의심합니다!

①~④은 뇌하수체 전엽에서 나오는 호르몬
⑤은 뇌하수체 후엽에서 나오는 호르몬

Sheehan's syndrome은 출산 시 과다 출혈과 허혈로 인한 infarction으로 뇌하수체 전엽이 망가지는 질환이기 때문에 답은 ⑤

20. 외부에서 고용량의 스테로이드를 장기간 투여받은 환자에서 시상하부-뇌하수체-부신 축의 각각 호르몬의 변화를 나타낸 것 중 옳은 것은? (2017 과정)

① CRH ↑, ACTH ↑, Cortisol ↓
② CRH ↓, ACTH ↑, Cortisol ↓
③ CRH ↑, ACTH ↓, Cortisol ↓
④ CRH ↓, ACTH ↓, Cortisol ↓
⑤ CRH ↓, ACTH ↓, Cortisol ↑

20 답 ④
고용량의 스테로이드를 장기간 투여받으면, hypothalamic disease가 생깁니다.

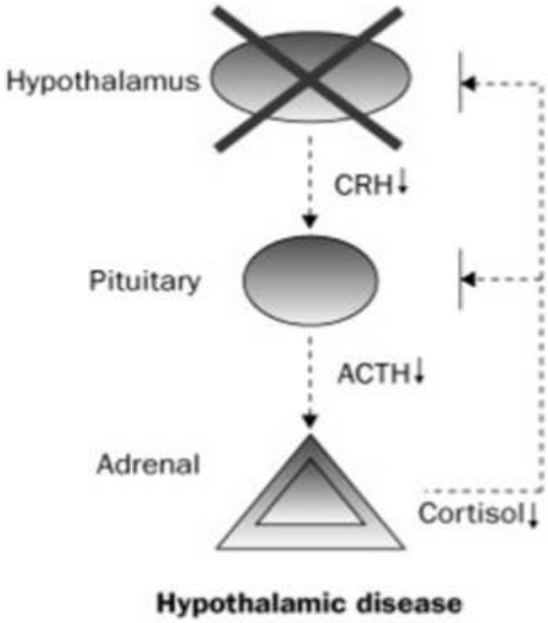

CRH, ACTH, cortisol 모두 감소!
※2021-2학기: 강의록에 해당 그림은 있지만 배우지 않았습니다.

21. 아래 검사항목 중 시상하부-뇌하수체-부신 축이 정상인지 알아보는 검사법은? (2017 과정)

① low dose dexamethasone suppression test
② 24h urine free cortisol
③ salivary free cortisol
④ CRH stimulation test
⑤ rapid ACTH stimulation test

21 답 ④
제 범위가 아닌 것 같지만 수업내용으로 풀 수 있으니 풀어보세요!

ACTH deficiency 검사법으로
1) 기저 호르몬 검사: cortisol+ACTH 측정
2) stimulation 검사: insuline tolerance test, Metyrapone test
라고 이번 수업 시간에는 배웠습니다.

ACTH의 상부호르몬이 CRH니까 그것을 자극하는 방법도 있나 봐요!
다른 수업 시간에 배울 듯 합니다.

[2019 코멘트] 부신 기능 저하증에서 한번 더 다루어집니다.

22. 뇌하수체 기능저하증의 원인이 아닌 질환은? **[16년 과정]**

① Kallman syndrome
② Empty sella syndrome
③ Rathke pouch
④ Obesity
⑤ Lymphocytic hypophysitis

22. 답 ④
빈출!!!뇌하수체 기능 저하증 원인
pituitary tumor
Pituitary surgery
Radiation treatment
Hypothalamic disease
Interruption of the pituitary stalk
Craniopharyngioma
Rathke pouch
Septo-Optic dysplasia
Kallman Syndrome
Laurence-MoonBardet-Biedl Syndrome
Lymphocytic hypophysitis
Pituitary Apoplexy
Empty Sella syndrome
sheehan's syndrome

23. 78세 남자환자가 뇌하수체 거대선종을 진단받고 선종제거수술 후 3개월 전부터 두통, 시력저하, 안구마비를 호소하다 갑자기 혼수상태에 빠져 응급실에 내원하였다. 다음은 이 환자가 의식소실이나 혼수상태로 빠질 수 있는 원인 인자들이다. 아닌 것은? **[16년 과정]**

① 저혈당
② 저나트륨혈증
③ 저체온증
④ 고칼륨혈증
⑤ 갑상선기능저하증

23. 답 ④
빈출입니다! 골고루 내시네요. 다 외웁시다!
Factors leading to coma
- **Hypoglycemia (저혈당)**
- **Sodium depletion (저나트륨혈증)**
- Water intoxication (수분중독증)
- Cerebral anoxia (뇌 산소결핍)
- **Hypothyroidism (갑상선기능저하증)**
- **Hypothermia (저체온증)**
- Pressure on midbrain or hypothalamus (tumor의 mass effect로 인한 압력증가)

24. 44세 남자가 뇌하수체거대 선종으로 수술 후 뇌하수체기능저하증이 발생하여 부신피질호르몬과 갑상선호르몬, 남성호르몬 치료 중이었다. 적절한 용량의 갑상선 호르몬이 투여되었는지 알 수 있는 가장 좋은 지표는?
[16년 기말]
① T4
② T3
③ TSH
④ free T4
⑤ thyroglobulin

24. 답 ④
<TSH 부족 시 치료>
1) Thyroid hormone(FT4)을 투여한다. (L-thyroxine)
1) 갑상선에 문제가 있는 primary 환자의 경우 thyroid hormone 투여 시 negative feedback으로 증가한 TSH level을 측정해서 약물의 농도를 조절할 수 있다.
1) 반면, **뇌하수체에 문제가 있는 secondary 환자의 경우 TSH level은 낮아져 있기 때문에, FT4 level을 측정**해서 약물 농도를 조절한다.

25. 부신기능저하증을 진단을 위해 시행해야 하는 검사 중 hypothalamic-pituitary–adrenal axis를 알아보는 검사법은? **[16년 과정]**

① low dose dexamethason suppression test
② 24h urine free cortisol
③ salivary free cortisol
④ overnight dexamethason suppression test
⑤ insulin tolerance test

25. 답 ⑤

ACTH deficiency 검사법으로
1) 기저 호르몬 검사: cortisol+ACTH 측정
2) stimulation 검사: **insuline tolerance test,** Metyrapone test

[2019 코멘트] -부신 기능 저하증에서 한번 더 다루어집니다.
HPA axis의 검사법:
CRH stimulation test
Insulin intolerance test

26. 68세 여자가 심한 무력감, 식욕부진, 구토, 설사로 찾아왔다. 평소 무릎이 많이 아파서 수년 전부터 약을 복용해 왔고 주 2-3회 정도 무릎에 주사도 맞았다고 한다. 그 후 체중이 점차 늘고 얼굴이 붓고 홍조가 있으면서 둥그런 모양이 되었고 식욕도 좋았는데 약 2주 전 이사를 하면서 약과 주사를 중단한 이 후 증상이 발생하였다. 가장 적절한 진단적 검사는? **[16년 기말]**

① normal saline infusion test
② rapid ACTH stimulation test
③ Insulin induced hypoglycemia test
④ low dose dexamethasone suppression test
⑤ overnight dexamethasone suppression test

26. 답 ②

rapid ACTH stimulation test는 이번 수업시간에 범위가 아니지만 출에 여러 번 나오니 그냥 눈에 발라 둡시다! 다른 시간에 배우지 싶은데 혹시나 해서 넣었습니다.

※ 배우지 않았습니다.

27. 뇌하수체 기능저하증이 의심되는 환자에서 뇌하수체 호르몬과 그 자극 시험을 연결한 것이다. 틀린 것은? **[16년 과정]**
① 부신피질 자극 호르몬 (ACTH) ------- Insulin tolerance test
② 프로락틴 ------- 갑상선 자극호르몬 유리호르몬 (TRH) test
③ 황체호르몬 (LH) ------- 성선자극호르몬 유리호르몬 (GnRH) test
④ 성장호르몬 (GH) ------- Insulin tolerance test
⑤ 갑상선자극호르몬 (TSH) ------- GnRH test

27. 답 ⑤

GH	Insulin tolerance test Arginine + GHRH Glucagon Clonidine Arginine + L-DOPA IGF-1
LH, FSH	GnRH test
ACTH	Insulin tolerance test Metyrapone test
TSH	TRH test
Prolactin	TRH test

28. [2015과정]
뇌하수체 거대선종을 진단받은 56세 남자환자가 1달전부터 두통, 시력저하, 안구마비를 호소하다 갑자기 혼수상태에 빠져 응급실에 내원하였다. 이 환자에 대한 설명으로 틀린것은?

① 신경학적으로 응급상황으로 대부분 응급 수술이 필요하다.
② 뇌하수체 기능저하증이 흔한 후유증이며, 특히 요붕증이 흔히 발생한다.
③ 갑작스런 뇌하수체의 출혈 및 경색으로 발생한다.
④ ACTH분비가 급속히 감소하여 부신피질호르몬이기능장애가 발생한다.
⑤ 항응고제를 복용이 발생의 위험인자이다.

28. 답 : ②
17과정 에서는 주관식 단답형으로 이 문제와 비슷한 케이스를 주고 진단을 묻는 문제가 나왔었죠? **원래 종양 있었고, 갑자기 혼수상태**, 응급상황, Pituitary apoplexy입니다.
(증상으로는 두통, 시력저하, 안구마비가 자주 나오네요.)
1) 뇌하수체의 Tumor 안에 **hemorrhage**가 생기면서 **infarction**이 오고 tumor 크기가 갑자기 커지는 것.
1) **응급상황으로 수술이 필요**하다. 원래 tumor가 있던 환자가 갑자기 악화되어 응급상황인 case!
1) 뇌압이 증가해서 여러 가지 문제를 야기 → **뇌하수체 기능저하 유발**
1) 심한 두통, nausea, vomiting, meningismus, vertigo, 시력 및 시야장애, 안구운동 장애
1) Risk factor : 당뇨병, 과거 radiation, **와파린** (항응고제, 출혈이 작은 경우 symptomatic treatment 하면 되지만 심하면 수술적 치료 해야함)
1) 진단 : CT, MRI imaging
1) 치료 : 반드시 바로 수술해야 한다. 수술 못하는 경우 뇌압 낮추기 위해 스테로이드를 사용
+뇌하수체 기능 저하되다보면 ACTH분비도 감소하여 부신피질호르몬 기능 장애가 생길 것 같습니다.
+요붕증은 후엽에 문제가 생기는 것이니 전엽에서 문제가 생긴 Pituitary apoplexy와는 관련이 없나 봅니다.

29. [2015과정]
뇌하수체 기능저하증 환자가 의식소실이나 혼수상태로 빠질 수 있는 원인 인자들이다. 아닌것은?
① 저혈당
② 저나트륨혈증
③ 저체온증
④ 고칼륨혈증
⑤ 시상하부의 압박

29. 답 : ④
계속 나오는 문제입니다.
- Factors leading to coma
- Hypoglycemia (저혈당)
- Sodium depletion (저나트륨혈증)
- Water intoxication (수분중독증)
- Cerebral anoxia (뇌 산소결핍)
- Hypothyroidism (갑상선기능저하증)
- Hypothermia (저체온증)
- Pressure on midbrain or hypothalamus (tumor의 mass effect로 인한 압력증가)

30. [2015과정]
뇌하수체 기능저하증이 의심되는 환자에서 뇌하수체 호르몬과 그 자극 시험을 연결한 것이다. 틀린것은?

① 부신피질 자극 호르몬 (ACTH) → Metyrapone test
② 프로락틴 → TRH (갑상선 자극호르몬 유리호르몬) test
③ 여포자극호르몬 (FSH) → GnRH (성선자극호르몬 유리호르몬) test
④ 성장호르몬 (GH) → Arginine+L-DOPA test
⑤ 갑상선자극호르몬 (TSH) → Insulin tolerance test

30. 답 : ⑤
이것도 계속 나오는 문제입니다.

GH	Insulin tolerance test Arginine + GHRH Glucagon Clonidine Arginine + L-DOPA IGF-1
LH, FSH	GnRH test
ACTH	Insulin tolerance test Metyrapone test
TSH	TRH test
Prolactin	TRH test

31. [2015과정]
범발성 뇌하수체 기능저하증으로 진단받은 40세 남자에서 호르몬 투여를 시작할 경우 가장 먼저 보충해주어야 할 호르몬은 ?

31. 답 : 부신피질호르몬
역시 계속 나오는 문제입니다.

뇌하수체 기능저하증의 hormone replacement
→ **부신피질호르몬 (glucocorticoid = steroid)과 갑상선호르몬 공급이 가장 중요합니다.**

갑상선 호르몬은 다른 호르몬의 대사를 증가시키기 때문에 **반드시 부신피질호르몬을 먼저** 주입해야 합니다. (1~2주 후 갑상선 호르몬 투여)
(참고로 cortisol은 glucocorticoid에 해당)

32. [2014과정]
뇌하수체 선종을 진단받은 26세 여자환자가 갑작스럽게 시작된 두통, 시력저하, 외안근마비, meningismus를 주소로 내원하였다. 이 환자에서 가장 의심되는 질환은?

32. 답 : Pituitary apoplexy

17과정, 15과정과 같은 케이스네요!
뇌하수체 선종이 원래 있었고, 갑자기 시작된 증상들(두통, 시력저하, 안구마비)이 Pituitary apoplexy를 가리킵니다.

33. [2014과정]
뇌하수체 기능저하증 환자가 의식소실이나 혼수 상태로 빠질 수 있는 원인 인자들이다. 아닌 것은?

① 고혈당
② 저나트륨혈증
③ 저체온증
④ 뇌산소부족
⑤ 중뇌 (midbrain)이나 시상하부의 압박

33. 답 : ①
Factors leading to coma
- Hypoglycemia (저혈당)
- Sodium depletion (저나트륨혈증)
- Water intoxication (수분중독증)
- Cerebral anoxia (뇌 산소결핍)
- Hypothyroidism (갑상선기능저하증)
- Hypothermia (저체온증)
- Pressure on midbrain or hypothalamus (tumor의 mass effect로 인한 압력증가)

34. [2014과정]
뇌하수체 기능저하증이 의심되는 환자에서 뇌하수체 호르몬과 그 자극 시험에 쓰는 자극물질을 연결한 것이다. 틀린 것은?

① 부신피질 자극 호르몬 (ACTH) → 인슐린
② 프로락틴 → 갑상선 자극호르몬 유리호르몬 (TRH)
③ 여포자극호르몬 (FSH) → 성선자극호르몬 유리호르몬 (GnRH)
④ 성장호르몬 (GH) → 포도당
⑤ 갑상선자극호르몬 (TSH) → 갑상선 자극호르몬 유리호르몬 (TRH)

34. 답 : ④

GH	Insulin tolerance test Arginine + GHRH Glucagon Clonidine Arginine + L-DOPA IGF-1
LH, FSH	GnRH test
ACTH	Insulin tolerance test Metyrapone test
TSH	TRH test
Prolactin	TRH test

35. [2014과정]
범발성 뇌하수체 기능저하증으로 진단받은 40세 남자에서 호르몬 투여를 시작할 경우 가장 먼저 보충해주어야 할 것은?

① 갑상선호르몬
② 부신피질호르몬
③ 성장호르몬
④ 남성호르몬(테스토스테론)
⑤ 항이뇨호르몬(바소프레신)

35. 답 : ②
뇌하수체 기능저하증의 hormone replacement

→ 부신피질호르몬 (glucocorticoid = steroid)과 갑상선호르몬 공급이 가장 중요합니다.

갑상선 호르몬은 다른 호르몬의 대사를 증가시키기 때문에 반드시 부신피질호르몬을 먼저 주입해야 합니다. (1~2주 후 갑상선 호르몬 투여)
(참고로 cortisol은 glucocorticoid에 해당)

36. [2014기말]
뇌하수체 기능저하증이 의심되는 환자에서 뇌하수체 호르몬과 그 자극 시험에 쓰는 자극물질을 연결한 것이다. 틀린 것은?

① 부신피질 자극 호르몬 (ACTH) → 인슐린
② 프로락틴 → 갑상선 자극호르몬 유리호르몬 (TRH)
③ 여포자극호르몬 (FSH) → 성선자극호르몬 유리호르몬 (GnRH)
④ 성장호르몬 (GH) → 인슐린
⑤ 갑상선자극호르몬 (TSH) → 포도당

36. 답 : ⑤

GH	Insulin tolerance test Arginine + GHRH Glucagon Clonidine Arginine + L-DOPA IGF-1
LH, FSH	GnRH test
ACTH	Insulin tolerance test Metyrapone test
TSH	TRH test
Prolactin	TRH test

37. [2014기말]
범발성 뇌하수체 기능저하증(panhypopituitarism)으로 진단받은 50세 여자에서 호르몬 투여를 시작할 경우 가장 먼저 보충해 주어야 할 것은?

① 알도스테론
② 부신피질호르몬
③ 성장호르몬
④ 남성호르몬
⑤ 갑상선호르몬

37. 답 : ②

뇌하수체 기능저하증의 hormone replacement → 부신피질호르몬 (glucocorticoid = steroid)과 갑상선호르몬 공급이 가장 중요합니다.

갑상선 호르몬은 다른 호르몬의 대사를 증가시키기 때문에 반드시 부신피질호르몬을 먼저 주입해야 합니다. (1~2주 후 갑상선 호르몬 투여)
(참고로 cortisol은 glucocorticoid에 해당)

38. [2013 과정]
뇌하수체 기능저하증이 의심되는 환자에서 뇌하수체 호르몬과 그 자극 시험에 쓰는 자극물질을 연결한 것이다. 틀린 것은?

① 부신피질 자극 호르몬 (ACTH) → 인슐린
② 프로락틴 → 갑상선 자극호르몬 유리호르몬 (TRH)
③ 여포자극호르몬 (FSH) → 성선자극호르몬 유리호르몬 (GnRH)
④ 성장호르몬 (GH) → 포도당
⑤ 갑상선자극호르몬 (TSH) → 갑상선 자극호르몬 유리호르몬 (TRH)

38. 답 : ④

GH	Insulin tolerance test Arginine + GHRH Glucagon Clonidine Arginine + L-DOPA IGF-1
LH, FSH	GnRH test
ACTH	Insulin tolerance test Metyrapone test
TSH	TRH test
Prolactin	TRH test

39. [2013과정]
35세 여자환자가 무월경을 주소로 내원하였다. 환자는 3년 전 두 번째 출산 당시 심한 출혈로 4시간동안 쇼크 상태로 2500ml 의 전혈을 수혈 받았다고 한다. 출산 이후 젖이 나오지 않아 수유가 불가능하였고 이후 지금까지 무월경이 계속되었으며 경도의 유방 위축과 만성적인 피로가 나타나 현재까지 지속되었다고 한다. 향후 이 환자의 치료에 틀린 것은?

① 쉬한 증후군 (Sheehan's syndrome)이 의심되며 뇌하수체 전엽 호르몬 검사가 우선적으로 필요하다.
② 에스트로겐-프로게스테론 보충 요법을 시행하고, 임신을 원하면 성선자극호르몬 (gonadotropin) 제제를 투여한다.
③ 염류코르티코이드 (mineralocorticoid) 보충은 필요하지 않다.
④ 갑상선호르몬 투여가 필요하며 이에 대한 추적검사로써 TSH 보다는 FT4 측정이 적절하다.
⑤ 갑상호르몬을 먼저 투여한 후 글루코코르티코이드를 투여하여야 한다.

39. 답 : ⑤
무월경, 수유 불가, 유방 위축, 만성적인 피로 등의 증상으로 보아 뇌하수체 기능 저하증을 일단 의심해 볼 수 있습니다. (gonadotropin level 저하) 환자의 과거력에서 **출산 당시 심한 출혈**이 있었으므로 **Sheehan's syndrome**임을 알 수 있습니다.
① Sheehan's syndrome이 의심된다면 뇌하수체 전엽 호르몬 검사가 우선적으로 필요합니다.
② 성적 발달을 위해 에스트로겐-프로게스테론 보충 요법을 시행하고, 임신을 원한다면 GnRH나 gonadotropin을 투여합니다.
③ 부신의 mineralcorticoid(ex. aldosterone)는 뇌하수체 ACTH의 조절을 받지 않습니다. 즉, 뇌하수체 전엽 기능 저하증 환자에서 mineralocorticoid 보충은 필요 없습니다.
④ Sheehan's syndrome인 경우 뇌하수체에 문제가 있는 secondary 환자이므로 TSH level은 항상 낮아져 있기 때문에, FT4 level을 측정해서 약물 농도를 조절합니다.
⑤ 둘 다 필수적인 호르몬 이지만, 갑상선 호르몬은 다른 호르몬의 대사를 증가시키기 때문에 글루코코르티코이드를 먼저 투여해야 합니다.

40. [2013기말]
뇌하수체기능 저하증으로 진단받은 환자가 의식소실이나 혼수상태로 응급실에 내원하였다. 이런 응급상환으로 빠질 수 있는 원인 인자가 아닌 것은?

① 저혈당
② 저나트륨혈증
③ 고체온증
④ 수분중독증 (water intoxication)
⑤ 대뇌 저산소증 (cerebral anoxia)

40. 답 : ③
Factors leading to coma
- Hypoglycemia (저혈당)
- Sodium depletion (저나트륨혈증)
- Water intoxication (수분중독증)
- Cerebral anoxia (뇌 산소결핍)
- Hypothyroidism (갑상선기능저하증)
- Hypothermia (저체온증)
- Pressure on midbrain or hypothalamus (tumor의 mass effect로 인한 압력증가)

41. [2013기말]
범발성 뇌하수체 기능저하증(panhypopituitarism)으로 진단받은 50세 여자에서 호르몬 투여를 시작할 경우 가장 먼저 보충해 주어야 할 것은 ?

① 알도스테론
② 부신피질호르몬
③ 성장호르몬
④ 남성호르몬
⑤ 갑상선호르몬

41. 답 ②

뇌하수체 기능저하증의 hormone replacement → 부신피질호르몬 (glucocorticoid = steroid)과 갑상선호르몬 공급이 가장 중요합니다.

갑상선 호르몬은 다른 호르몬의 대사를 증가시키기 때문에 반드시 부신피질호르몬을 먼저 주입해야 합니다. (1~2주 후 갑상선 호르몬 투여)
(참고로 cortisol은 glucocorticoid에 해당)

42. [2012]
50세 여성이 의식 혼미를 주소로 응급실에 내원하였다. 과거력에서 20년전 둘째 아기 출산때 심한 출혈이 있었다고 하며, 최근 2-3일간 상기도 감염이 있은뒤 식욕저하와 피로감이 지속되었다고 하였다. 응급검사에서 혈당이 45mg/dl로 측정되어 50%포도당 50cc를 정주한 뒤 의식이 약간 회복되었으나 혈당은 지속적으로 낮게 측정되었다. 신체검사에서 얼굴과 피부색이 창백하였으며 음모와 액모는 소실되어 있었다. 아래 설명 중 틀린 것은?

① 쉬한증후군(Sheehan's syndrome)이 의심되며 뇌하수체 전엽 호르몬 검사가 우선적으로 필요하다.
② 글루코코르티코이드 보충이 가장 중요하다.
③ 염류코르티코이드(mineralocorticoid)보충은 필요하지 않다.
④ 갑상선호르몬 투여가 필요하며 이에 대한 추적검사로써 TSH보다는 FT4측정이 적절하다.
⑤ 갑상선호르몬을 먼저 투여한 후 글루코코르티코이드를 투여하여야한다.

42. 답 : ⑤
빈출!!!
Infection의 스트레스 상황이 있은 뒤 식욕저하, 피로감, 혈당감소, 피부 창백, 음모와 액모 소실로 보아 **<u>뇌하수체 기능저하증이 의심</u>**되고, 과거력에서 **<u>출산 시 과다출혈</u>**이 있으므로 **Sheehan's syndrome으로 인한 hypopituitarism!**

① Sheehan's syndrome이 의심된다면 뇌하수체 전엽 호르몬 검사가 우선적으로 필요합니다.
② 뇌하수체 기능 저하증 환자가 오면 가장 먼저 투여할 것은 glucocorticoid(cortisol), 그 다음은 thyroid hormone입니다.
③ 부신의 mineralcorticoid(ex. aldosterone)는 뇌하수체 ACTH의 조절을 받지 않습니다. 즉, 뇌하수체 전엽 기능 저하증 환자에서 mineralocorticoid 보충은 필요 없습니다.
④ Sheehan's syndrome인 경우 뇌하수체에 문제가 있는 secondary 환자이므로 TSH level은 항상 낮아져 있기 때문에, FT4 level을 측정해서 약물 농도를 조절합니다.
⑤ 둘 다 필수적인 호르몬 이지만, 갑상선 호르몬은 다른 호르몬의 대사를 증가시키기 때문에 글루코코르티코이드를 먼저 투여해야 합니다.

43. [2012]
뇌하수체 기능저하증 환자가 의식소실이나 혼수 상태로 빠질 수 있는 원인 인자들에 대해 설명하시오.

43. 답 :

Factors leading to coma
- Hypoglycemia (저혈당)
- Sodium depletion (저나트륨혈증)
- Water intoxication (수분중독증)
- Cerebral anoxia (뇌 산소결핍)
- Hypothyroidism (갑상선기능저하증)
- Hypothermia (저체온증)
- Pressure on midbrain or hypothalamus (tumor의 mass effect로 인한 압력증가)

44. [2011]
뇌하수체 기능 저하증이 의심되는 환자에서 뇌하수체 호르몬과 그 자극 시험에 쓰는 자극물질을 연결한 것이다. 잘못된 것은?
㈎ 성장호르몬 (GH) → 인슐린
㈏ 프로락틴 (PRL) → 갑상선 자극호르몬 유리호르몬 (TRH)
㈐ 여포자극호르몬 (FSH) → 성선자극호르몬 유리호르몬 (GnRH)
㈑ 부신피질 자극 호르몬 (ACTH) → 포도당

① 가, 나, 다
② 가, 다
③ 나, 라
④ 라
⑤ 가, 나, 다, 라

44. 답 : ④

GH	Insulin tolerance test Arginine + GHRH Glucagon Clonidine Arginine + L-DOPA IGF-1
LH, FSH	GnRH test
ACTH	Insulin tolerance test Metyrapone test
TSH	TRH test
Prolactin	TRH test

45. [2010]
뇌하수체 기능저하증의 치료에 관한 설명이다. 옳은 것을 고르시오.
㈎ Glucocorticoid 보충이 가장 중요하며 이외에 mineralocorticoid 보충도 필요하다.
㈏ 스트레스 상황에서는 평소보다 고용량의 glucocorticoid가 요구된다.
㈐ 갑상선 호르몬 투여가 필요하며 이에 대한 추적검사로써 FT4보다는 TSH 측정이 적절하다.
㈑ 성선 기능저하증에 대한 치료로서 여성 호르몬 복합제제 또는 테스토스테론 투여가 필요하고 환자가 임신을 원할 때는 gonadotropin제제를 투여해야 한다.

① 가, 나, 다
② 가, 다
③ 나, 라
④ 라
⑤ 가, 나, 다, 라

45. 답 : ③

㈎ 부신의 mineralcorticoid (ex. aldosterone)는 뇌하수체 ACTH의 조절을 받지 않습니다. 즉, 뇌하수체 전엽 기능 저하증 환자에서 mineralocorticoid 보충은 필요 없음.
㈏ 감염 등의 스트레스 상황에서는 증량합니다.
㈐ 뇌하수체 기능 저하증에서 TSH는 항상 낮아져 있으므로 (secondary 환자니까) 대신 FT4 level을 측정하여 약물 농도를 조절합니다.
㈑ 성적 발달을 위해 에스트로겐, 프로게스테론 보충 요법을 시행하고, 임신을 원한다면 GnRH나 gonadotropin을 투여합니다.

46. [2010]
뇌하수체 기능 저하증이 의심되는 환자에서 뇌하수체 호르몬과 그 자극 시험에 쓰는 자극물질을 연결한 것이다. 잘못된 것은?
㈎ 성장 호르몬 → 포도당 100 gram
㈏ 프로락틴 → 갑상선 자극호르몬 유리호르몬 (TRH)
㈐ 갑상선 자극호르몬 → 도파민
㈑ 황체호르몬 (LH) → 성선자극호르몬 유리호르몬 (GnRH)

① 가, 나, 다
② 가, 다
③ 나, 라
④ 라
⑤ 가, 나, 다, 라

46. 답 : ②

GH	Insulin tolerance test Arginine + GHRH Glucagon Clonidine Arginine + L-DOPA IGF-1
LH, FSH	GnRH test
ACTH	Insulin tolerance test Metyrapone test
TSH	TRH test
Prolactin	TRH test

47. [2010]
약 2개월 전에 Pituitary apoplexy를 진단받고 치료한 40세의 여자환자에서 ACTH deficiency 유무를 확인하기 위한 적절한 검사는?
㈎ Insulin tolerance test
㈏ Rapid ACTH stimulation test
㈐ Metyrapone test
㈑ Plasma ACTH

① 가, 나, 다
② 가, 다
③ 나, 라
④ 라
⑤ 가, 나, 다, 라

47. 답 : ①

GH	Insulin tolerance test Arginine + GHRH Glucagon Clonidine Arginine + L-DOPA IGF-1
LH, FSH	GnRH test
ACTH	Insulin tolerance test Metyrapone test
TSH	TRH test
Prolactin	TRH test

㈏, (다), ㈑는 따로 설명이 없으셨습니다. 아래는 선배족의 설명입니다.

㈏
Cortisol 부족 → ACTH의 analogue을 주입하였을 때 다시 cortisol 분비가 잘 된다면 뇌하수체에서 ACTH 분비장애 / 여전히 잘 나오지 않으면 adrenal gland에서 cortisol 분비장애

㈑ 정상일 때도 negative feedback 등으로 인해 ACTH level이 낮을 수 있습니다. 따라서 (부정확하지만) 뇌하수체 기능 저하증 유무를 알기 위해서는 cortisol level도 같이 측정해서 비교해야 합니다.

48. [2021-1학기]
65세 남자가 최근 피로감이 심해서 왔다. 5년 전 뇌하수체 종양으로 나비뼈경유수술을 받은 후 글루코코르티코이드, 갑상샘호르몬을 복용 중이었다. 갑상샘호르몬 상태에 대한 적절한 표지자는?

① 유리 T_4
② 갑상샘자극호르몬
③ 트리요오드타이로닌 (T_3)
④ 역트리요오드타이로닌 (rT_3)
⑤ 갑상샘자극호르몬분비호르몬 (TRH)

45. 답 : ①

TSH는 분비량이 낮은 상황이기 때문에 TSH 수치는 치료 monitoring에 사용하지 못하고, FT4(free T4)을 이용하여 치료반응을 monitoring.

49. [2021-1학기]
3개월 전 출산한 35세 여자가 3개월 전 발생한 두통과 시야장애로 왔다. 신장 162 cm, 체중 80 kg 이었으며, 혈압 120/80 mmHg, 맥박 65회/분, 호흡 12회/분, 체온 36.5℃였다. 복합뇌하수체기능검사는 정상이었으며 뇌하수체자기공명영상은 다음과 같았다. 환자가 수술을 거부하여 글루코코르티코이드 투여 후 뇌하수체 샘종의 크기가 감소하면서 증상이 호전되었다. 진단은?

① 쿠싱병
② 애디슨병
③ 말단비대증
④ 쉬한증후군
⑤ 림프구성 뇌하수체염

46. 답 : ⑤

MRI상 adenoma로 보일 때, 산욕기여성일 경우 adenoma가 아니라 lymphocytic hypophysitis 일 수도 있겠다는 생각을 해야 합니다.

+ 치료로 Corticosteroids – 자가면역질환이므로 면역억제제인 스테로이드를 투여하였을 때, 아주 효과가 좋다.

50. [2021-1학기]
38세 여자가 6개월 전부터 피로감이 심해져서 왔다. 5년 전 셋째 아기를 출산하고 자궁출혈이 심해 수혈을 받은 경험이 있다고 한다. 출산 이후 모유가 나오지 않았고, 1년 전부터 월경이 나오지 않았다고 한다. 뇌하수체자기공명영상은 다음과 같았다. 진단은?

① 쿠싱병
② 애디슨병
③ 말단비대증
④ 쉬한증후군
⑤ 림프구성 뇌하수체염

45. 답 : ④

5년 전에 출산력이 있었고 자궁 출혈이 심해서 수혈을 받은 경험이 있다는 점, 출산 이후 모유가 나오지 않았다는 점, 1년 전부터 월경이 나오지 않았다고 한 점에서 chronic하게 호르몬의 deficiency가 진행되었음을 알 수 있습니다.

※ 문제에 쓰인 사진은 강의에서 Empty Sella syndrome의 예시로 보여주신 사진입니다.

아마도 necrosis로 인해 정상조직이 완전히 사라지면 그 자리를 CSF가 채워서 Empty Sella syndrome과 같은 영상 소견을 보이게 되는 것 같습니다.

51. [2021-1학기]
55세 여자가 심한 전신쇠약감으로 왔다. 6개월 전 말단비대증으로 나비뼈경유수술을 받았고 이후 병원에 오지 않았다. 혈압 90/40 mmHg, 맥박 110회/분, 호흡수 16회/분, 체온 36.5℃였다. 복합뇌하수체자극검사 결과는 다음과 같았다. 우선 보충해야 하는 호르몬은?

	혈당 (mg/dL)	성장호르몬 (ng/mL)	코티솔 (ug/dL)	부신겉질자극호르몬 (pg/mL)	프로락틴 (ng/mL)	갑상샘자극호르몬 (uU/mL)	황체형성호르몬 (mIU/mL)	난포자극호르몬 (mIU/mL)
0분	90	0.1	0.3	1.0	2.2	1.1	1.2	2.1
30분	34	0.1	0.3	1.0	6.5	3.0	1.8	3.0
60분	44	0.1	0.8	1.2	6.6	4.1	1.9	3.1
90분	56	0.1	0.6	1.2	5.5	4.1	1.7	3.0
120분	62	0.1	0.6	1.2	4.6	4.0	0.6	3.0

① 성장호르몬
② 여성호르몬
③ 갑상샘호르몬
④ 광물부신겉질호르몬
⑤ 글루코코르티코이드

---

51. 답: ⑤

우선 30분 후에 혈당이 34까지 떨어졌기 때문에 신뢰 가능한 검사라고 생각할 수 있습니다.

GH는 3 초과가 되어야 하는데 이를 만족시키지 못해 결핍입니다.
prolactin은 normal이 2보다 크고 baseline보다 2배 이상으로 커졌기 때문에 결핍이 아닙니다.
Cortisol은 7 증가하거나 20 초과가 되어야 하는데 이를 만족시키지 못해 결핍입니다.
TSH는 처음보다 5만큼 커지지 못했기 때문에 결핍입니다.
LH는 처음보다 10만큼 못 커졌기 때문에 결핍입니다.
FSH는 처음보다 2만큼 못 커졌기 때문에 결핍입니다.

결핍인 호르몬 : GH, cortisol, TSH, LH, FHS

우선 glucocorticoid and thyroid Hormone을 투여하는데 이중에선 반드시!!!! glucocorticoid부터 투여합니다!

52. 58세 남자가 최근 피로감이 심해서 왔다. 3년 전 뇌하수체 종양으로 나비뼈경유수술을 받은 후 글루코코르티코이드, 갑상샘호르몬을 복용 중이었다. 갑상샘호르몬 상태에 대한 적절한 표지자는? (2021)
① 유리 T_4
② 갑상샘자극호르몬
③ 트리요오드타이로닌 (T_3)
④ 역트리요오드타이로닌 (rT_3)
⑤ 갑상샘자극호르몬분비호르몬 (TRH)

52. 답) ①

교수님 풀이: 뇌하수체성 갑상샘저하증의 추적검사를 이해한다.

TSH 부족 검사
:low F(ree)T4와 low TSH가 전형적이다

53. 44세 여자가 심한 전신쇠약감으로 왔다. 3개월 전 말단비대증으로 나비뼈경유수술을 받았고 이후 병원에 오지 않았다. 혈압 80/40 mmHg, 맥박 112회/분, 호흡수 18회/분, 체온 36.2℃였다. 복합뇌하수체자극검사 결과는 다음과 같았다. 우선 보충해야 하는 호르몬은? (2021)

	혈당 (mg/dL)	성장호르몬 (ng/mL)	코티솔 (ug/dL)	부신겉질자극호르몬 (pg/mL)	프로락틴 (ng/mL)	갑상샘자극호르몬 (uU/mL)	황체형성호르몬 (mIU/mL)	난포자극호르몬 (mIU/mL)
0분	92	0.1	0.2	1.0	2.0	1.0	1.0	1.9
30분	30	0.1	0.2	1.0	5.4	2.0	1.2	2.5
60분	46	0.1	0.4	1.2	5.4	3.2	1.2	2.6
90분	58	0.1	0.4	1.2	4.6	3.2	1.1	2.8
120분	62	0.1	0.4	1.2	4.5	3..5	0.5	2.8

① 성장호르몬
② 여성호르몬
③ 갑상샘호르몬
④ 광물부신겉질호르몬
⑤ 글루코코르티코이드

53. 답) ⑤
교수님 해설: 뇌하수체저하증의 진단과 치료를 이해한다.

30분 후에 혈당이 30까지 내려가서 신뢰 가능한 검사입니다.

이걸 투여시 ----->	정상적으로 증가해야 하는 호르몬들	정상적으로 증가했다고 볼 수 있는 기준치
insulin 투여시	(insulin 투여시 저혈당 유발해서 GH, ACTH 분비 촉진) **glucose, GH, ACTH(=>cortisol)**	glucose < **40**mg/dL **(2022P)** GH: GH > **3**μg/L, cortisol: baseline보다 7μg/dL이상 증가 or >20μg/dL ACTH는 baseline의 2-4배 이상 증가, >20pg/ml (선배족 남겨 놓습니다)
TRH 투여시	**TSH, prolactin**	TSH: baseline보다 5mU/L 이상 증가, prolactin: normal > 2μg/L 이면서 baseline보다 2배 이상으로 증가
GnRH 투여시	**LH, FSH**	LH: baseline보다 10 IU/L 이상 증가 FSH: baseline보다 2 IU/L 이상 증가

GH는 3 초과가 되어야 하는데 이를 만족시키지 못해 결핍
prolactin은 normal이 2보다 크고 baseline보다 2배 이상으로 커졌기 때문에 결핍 아님
Cortisol은 7 증가하거나 20 초과가 되어야 하는데 이를 만족시키지 못해 결핍
TSH는 처음보다 5만큼 커지지 못했기 때문에 결핍
LH는 처음보다 10만큼 못 커졌기 때문에 결핍
FSH는 처음보다 2만큼 못 커졌기 때문에 결핍

따라서 결핍인 호르몬 : GH, cortisol, TSH, LH, FHS

환자의 vital을 위해 선지에서 glucocorticoid and thyroid Hormone을 꼭 투여하는데 이중에선 반드시!!!! glucocorticoid부터 먼저 투여합니다!

54. 뇌하수체기능저하증 환자가 의식소실이나 혼수상태로 빠질 수 있는 원인 인자들이다. 아닌 것은? (2022)

① 고혈당
② 저체온증
③ 뇌산소부족
④ 저나트륨혈증
⑤ 중뇌(midbrain) 또는 시상하부의 압박

54. 답) ①

나. hypopituitarism의 Factors leading to coma (P, 2022出)

1) Hypoglycemia
2) sodium depletion
3) Water intoxication
4) Cerebral anoxia
5) Hypothyroidism
6) Hypothermia
7) pressure on midbrain or hypothalamus

55. 49세 여자가 심한 피로감으로 병원에 왔다. 7개월 전 말단비대증으로 나비뼈경유수술을 받았고 이후 외래 진료를 받지 않았다. 혈압 90/50 mmHg, 맥박 97회/분, 호흡수 14회/분, 체온 36.5℃였다. 복합뇌하수체자극검사결과는 다음과 같았다. 가장 먼저 보충해야 할 호르몬은? (2022)

	혈당 (mg/dL)	성장호르몬 (ng/mL)	코티솔 (μg/dL)	부신겉질자극호르몬 (pg/mL)	프로락틴 (ng/ml)	갑상샘자극호르몬 (μU/mL)	황체형성호르몬 (mIU/mL)	난포자극호르몬 (mIU/mL)
0 분	86	0.1	0.5	1.2	2.4	1.4	1.8	2.0
30 분	24	0.1	0.5	1.2	7.7	4.1	1.9	3.2
60 분	34	0.1	1.1	1.3	7.9	5.2	2.0	3.2
90 분	46	0.1	0.7	1.5	6.2	5.1	1.6	3.3
120 분	52	0.1	0.8	1.4	5.6	5.3	0.8	3.4

① 바소프레신
② 성장호르몬
③ 에스트로겐
④ 갑상샘호르몬
⑤ 글루코코티코이드

55. 답) ⑤
30분 후에 혈당이 30까지 떨어지기 때문에 신뢰 가능한 검사입니다.

이걸 투여시 ----->	정상적으로 증가해야 하는 호르몬들	정상적으로 증가했다고 볼 수 있는 기준치
insulin 투여시	(insulin 투여시 저혈당 유발해서 GH, ACTH 분비 촉진) **glucose, GH, ACTH(=>cortisol)**	glucose < **40**mg/dL **(2022P)** GH: GH > **3**μg/L, cortisol: baseline보다 7μg/dL이상 증가 or >20μg/dL ACTH는 baseline의 2-4배 이상 증가, >20pg/ml (선배족 남겨 놓습니다)
TRH 투여시	**TSH, prolactin**	TSH: baseline보다 5mU/L 이상 증가, prolactin: normal > 2μg/L 이면서 baseline보다 2배 이상으로 증가
GnRH 투여시	**LH, FSH**	LH: baseline보다 10 IU/L 이상 증가 FSH: baseline보다 2 IU/L 이상 증가

GH는 3 초과가 되어야 하는데 이를 만족시키지 못해 결핍
prolactin은 normal이 2보다 크고 baseline보다 2배 이상으로 커졌기 때문에 결핍 아님
Cortisol은 7 증가하거나 20 초과가 되어야 하는데 이를 만족시키지 못해 결핍
TSH는 처음보다 5만큼 커지지 못했기 때문에 결핍
LH는 처음보다 10만큼 못 커졌기 때문에 결핍
FSH는 처음보다 2만큼 못 커졌기 때문에 결핍

따라서 결핍인 호르몬 : GH, cortisol, TSH, LH, FHS

환자의 vital을 위해 선지에서 glucocorticoid and thyroid Hormone을 꼭 투여하는데 이중에선 반드시!!!! glucocorticoid부터 먼저 투여합니다!
*문제로 나오는 단위들은 표에서 나온 단위와 맞춰서 출제하십니다. ex) ng/mL = μg/L, 그러니 교수님을 믿는다면 숫자만 외워도 괜찮지 않을까요?

정리족	분 류	내분비학	수업시간	10.20(금) 3교시
			담당교수	이동원 교수님
	수 업	항이뇨호르몬, 요붕증	작성자	박준서

제 작 자 코 멘 트

2023: 출 탑니다. 2020년부터 이동원 교수님이 수업하셨다고 합니다. 이동원 교수님 출은 1~2번, 24~29번입니다. (2021-1학기는 18학번 선배님들 기출이라고 합니다.) 이동원 교수님 기출은 모두 환자의 수분제한검사와 Vasopresssin challenge test의 표와 값을 제시해주고, 중추성 요붕증과 원발성 다음증을 진단하고 치료법을 고르는 문제가 나왔습니다. 감별표는 제시되지 않으니, 감별표 해석법은 완벽히 외우고 들어가셔야 할 것 같습니다. 교수님께서 올해는 SIADH에서 문제를 출제하지 않겠다고 깔끔하게 말씀해주셔서 SIADH 문제 밑에는 X 표시를 해 놓았습니다. 밑에는 선배족 summary에 내용 조금 추가해놓았습니다. 혹시 오류 발견하신다면 연락 부탁드립니다.

<감별표>

	검사전 Uosm	탈수 후 Uosm	Vasopressin 주사 후 Uosm
정상	300	1068	979 (<5%)
완전 중추성 요붕증	120	168	445 (>50%)
부분 중추성 요붕증	120	438	549 (>9%, <50%)
신성 요붕증	120	123	174 (<50%)
원발성 다음증	120	738	780 (<9%)

CDI

- 진단: 탈수 후에는 Uosm 일정하고, Vasopressin 주사 후에 Uosm 크게 증가합니다.

- 치료: Desmopressin or Vasopressin(요즘은 많이 안씀) **투여.**

NDI

- 진단: 탈수 후에도, Vasopressin 주사 후에도 Uosm 일정하게 유지됩니다.

- 치료: Thiazide, low salt diet

Primary polydipsia

- 진단: 탈수 후에 Uosm 증가하고, Vasopressin 주사 후에도 증가한 채로 유지됩니다.

- 치료: 수분제한, 정신과적상담.

※ 표를 이용한 이 세 가지 질환의 감별 진단은 완벽하게 할 수 있어야 합니다.

<SIADH>

증상- **혈중 sodium level 감소**, CNS 증상.

치료- 수분제한, 탈수 조심해서 (급격한 수분제한 -> **pontine myelinolysis)**

특징- 신장, 부신기능 정상 / 부종x / Uosm>Posm

1. 45세 여자가 소변량이 늘어서 왔다. 2주 전에 거대뇌하수체샘종으로 나비뼈경유수술을 받았다고 한다. 많은 양의 물을 마시고 소변량은 하루 10L였다. 혈압 120/80 mmHg, 맥박 80회/분, 호흡수 12회/분, 체온 36.5℃였다. 혀와 입안 점막이 말라 있었다. 수분제한검사결과는 다음과 같았다. 치료는? (2020)

시간 (hour)	0	1	2	3	바소프레신 투여 후
혈장 삼투질농도 (mOsmol/kg H2O)	295	295	294	306	300
소변 삼투질농도 (mOsmol/kg H2O)	156	142	133	125	885

① 리튬
② 경과관찰
③ 수분제한
④ 바소프레신
⑤ 글루코코르티코이드

1. ④

수분제한 검사 시간 경과시, 혈장 삼투질농도와 소변 삼투질농도에 크게 변화가 없다가 바소프레신을 투여하자 Uosm이 50% 이상 상승한 것을 알 수 있습니다. 중추성 요붕증임을 알 수 있고, 치료는 부족한 바소프레신을 대체합니다.

CDI : ADH가 부족

1. ADH replacement –
 주로 DDAVP(desmopressin)을 쓴다
2. 체액량과 hyponatremia 유무를 항상 monitor
3. 약제: Clorpropamide, Carbamazepine, Indapamide를 써도 ADH가 분비된다 (참고)

2. 50세 남자가 소변량이 늘어서 왔다. 5년 전에 프로락틴샘종으로 나비뼈경유수술을 받았다고 한다. 많은 양의 물을 마시고 소변량은 하루 6.5L였다. 혈압 120/80 mmHg, 맥박 80회/분, 호흡수 12회/분, 체온 36.5℃였다. 수분제한검사결과는 다음과 같았다. 치료는? (2020)

시간	0	1	2	3	바소프레신 투여 후
혈장 삼투질농도(mosmol/kg H2O)	293	295	299	292	297
소변 삼투질농도(mosmol/kg H2O)	168	636	825	835	840

① 리튬
② 수분제한
③ 티아지드
④ 바소프레신
⑤ 글루코코르티코이드

2. 답 ②

ADH가 정상적으로 분비되는 것을 알 수 있습니다. 진단은 원발다음증입니다.
치료로는 수분섭취제한과 정신과적 상담이 필요합니다.

Primary polydipsia(정신과질환) : 물을 많이 먹는 현상 → 소변량 증가 → 소변량이 증가해서 갈증이 나니까 물을 더 많이 마신다(계속해서 악순환, 주로 정신과적 문제)

- 원발성 다음증의 수분제한검사 결과 : 탈수 후에 ADH가 나오기 때문에 삼투압 올라감, vasopressin 투여해도 큰 변동이 없다

3. 요붕증 진단시에 탈수검사를 시행하는데 종료기준이 아닌 것은 ? (2019) ① 연속 3시간동안 시간당 소변삼투압의 증가가 30 mOsm/kg 이하일 때 ② 소변삼투압이 600 mOsm/kg 이상일 때 ③ 혈장삼투압이 300 mOsm/kg 이상일 때 ④ 소변삼투압이 혈장삼투압보다 낮을 때 ⑤ 체중이 5% 이상 감소될 때	3. 답 ④ Uosm가 정상 삼투압까지 도달할 때 (600mOsm/kg 이상) Usom를 2~3번 측정 시에도 값이 같을 때 (정상 범위에 도달하지 않더라도) Posm가 295~300mosm/kg일 때 **매시간 측정한 Uosm 변화가 없을 때 – 연속 3시간 동안 시간당 Uosm의 증가가 30mOsm/kg 이하일 때(**[2020 코멘트]**: 언급은 없으셨습니다)** **Posm가 300mOsm/kg에 이를 때** **체중이 5%이상 감소할 때 – dehydration이 너무 심하다** **환자 상태가 악화 되었을 때** **정말 중요하네요!!!!**

4. [2018] X SIADH 치료시 나트륨 교정을 빨리하는 경우 발생될 수 있는 합병증은 ?	4. 답 Pontine myelinolysis SIADH치료시 Hyponatremia 치료가 우선시되어야 합니다. 이때 hyponatremia를 너무 빠르게 조절하면 pontine myelinolysis가 유발됩니다. 이것을 예방하기 위해 24시간 동안 maximum correction을 15mEq로 조절합니다. 23) 올해 SIADH 관련 문제 출제 안하신다고 하셨습니다.
5. 요붕증 진단시에 수분제한 검사를 시행하는데 종료기준이 아닌 것은? (2018) ① 2회 이상 측정한 소변삼투압의 변화가 없을 때 ② 소변삼투압이 600 mOsm/kg이상일 때 ③ 혈장삼투압이 300 mOsm/kg 이상일 때 ④ 혈장삼투압이 소변삼투압보다 높을 때 ⑤ 환자 상태가 악화될 때	5. 답 ④ Uosm가 정상 삼투압까지 도달할 때 (600mOsm/kg 이상) - 2 Usom를 2~3번 측정 시에도 값이 같을 때 (정상 범위에 도달하지 않더라도) - 1 Posm가 295~300mosm/kg일 때- 3 **매시간 측정한 Uosm 변화가 없을 때 – 연속 3시간 동안 시간당 Uosm의 증가가 30mOsm/kg 이하일 때(**[2020 코멘트]**: 언급은 없으셨습니다)** **Posm가 300mOsm/kg에 이를 때 - 3** **체중이 5%이상 감소할 때 – dehydration이 너무 심하다** **환자 상태가 악화 되었을 때 - 5** **빈출입니다**

6. 35세 남자환자가 다음, 다뇨, 전신 쇄약감을 주소로 내원하였다. 소변량은 하루 15L, 요비중은 1.003였으며 아래 표는 탈수검사 결과이다. 이 환자에서 vasopressin을 피하 주사한 후 소변삼투압은 113 mOsm/kg, 혈당삼투압은 285 mOsm/kg가 되었다. 다음 보기 중 가장 의심되는 원인은 ? (2018)

	오전 6시	7시	8시	9시	10시	11시
소변삼투압	113	116	119	118	120	115
혈장삼투압	281	283	286	288	287	288

① Pituitary tumor
② Chlorpropamide
③ Cerebral trauma
④ Ethanol
⑤ Lithium

6. 답 ⑤

탈수를 해도 소변 삼투압이 오르지 않기 때문에 DI라고 볼 수 있다. 그리고 vasopressin을 피하주사해도 소변 삼투압이 오르지 않았기 때문에 NDI라고 할 수 있다.
참고) Lithium & Demeclocycline은 신장에서 ADH action을 억제하기 때문에 NDI를 유발한다.

23) 올해도 Lithium이 NDI 유발인자라는건 알고 있어야 한다고 하셨습니다.

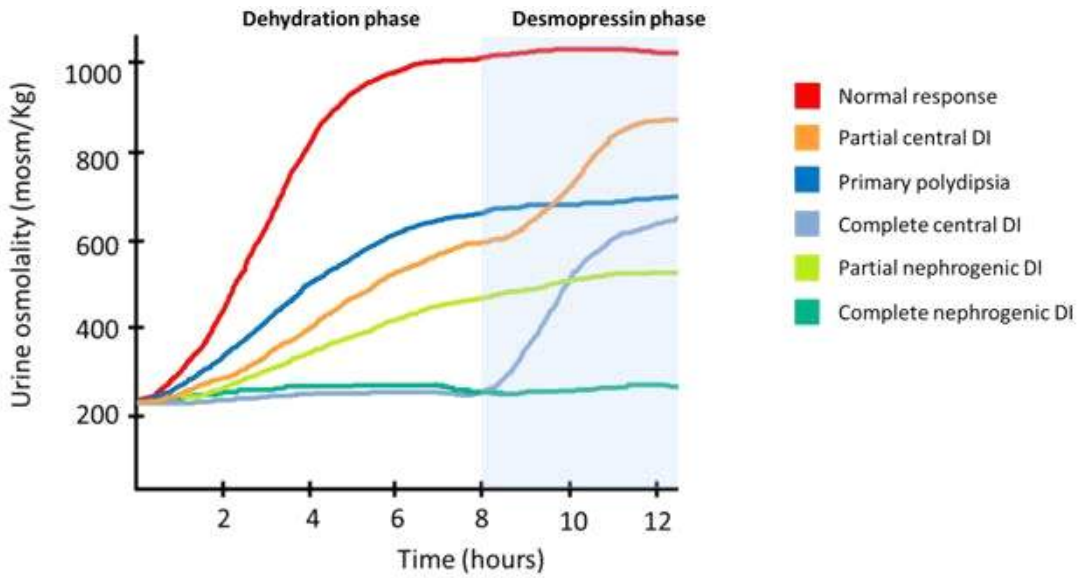

7. X 다음 중 SIADH에 대한 설명 중 맞는 것은 ? (2017과정)
① 고나트륨혈증이 발생한다.
② 신장기능이 저하되어 있다.
③ 혈장 삼투압이 요 삼투압 보다 낮다.
④ 부종이 동반된다.
⑤ 저칼륨혈증이 발생한다.

7. 답 ③

① 저나트륨혈증입니다.
② ADH가 과다 분비되는 겁니다. 신장기능과는 크게 상관없습니다.
③ 맞습니다. ADH가 자꾸 분비되서 체내에 물이 많아집니다.
④ SIADH의 특징 중 하나가 부종이 동반되지 않는다는 겁니다.
⑤ 칼륨은 상관없는 것 같습니다.

8. 78세 남자환자가 뇌하수체 거대선종을 진단받고 선종제거수술 후 다음, 다뇨, 전신 쇄약감을 주소로 내원하였다. 소변량은 하루 7L, 요비중은 1.005였으며 아래 표는 탈수 검사한 결과이다. 이 환자에서 vasopressin을 피하 주사한 후 urine osmolarity는 143 mOsm/kg, serum osmolarity는 295 mOsm/kg가 되었다. 가장 의심되는 진단은 ? (2017과정)

	오전 6시	7시	8시	9시	10시	11시
urine osmolarity	112	117	119	121	135	137
serum osmolarity	280	282	287	288	297	298

8. 답. 중추성 요붕증(central diabetes insipidus) 으로 시험지에 나와 있습니다. NDI인 것 같습니다.

23) 탈수 검사 시에도 Uosm이 크게 변화하지 않고, vasopressin 주사 후에도 50% 이상의 유의미한 변화가 보이지 않습니다. Receptor 자체의 문제에서 유발되는 NDI가 답인 것 같습니다.

[2019 코멘트]
Uosm의 농도가 50%이상 증가하지 않았기 때문에 NDI(신성 요붕증)이 답인 것 같습니다.

[2020 코멘트]
탈수 검사시 Uosm 거의 변화 없으니까 DI고 vasopressin 반응 없으니까 NDI인듯 합니다

9. 요붕증 진단시에 수분제한 검사를 시행하는데 종료기준이 아닌 것은 ? (2017기말)
① 매시간 측정한 소변 삼투압의 변화가 없을 때
② 혈장 삼투압이 300 mOsm/kg에 이를 때
③ 체중이 5%이상 감소할 때
④ 혈장내 나트륨수치가 소변내 나트륨 수치보다 높을 때
⑤ 환자 상태가 악화될 때

9. 답 ④
★PPPPP★
Uosm가 정상 삼투압까지 도달할 때 (600mOsm/kg 이상)
Usom를 2~3번 측정 시에도 값이 같을 때 (정상 범위에 도달하지 않더라도)
Posm가 295~300mosm/kg일 때

매시간 측정한 Uosm 변화가 없을 때 – 연속 3시간 동안 시간당 Uosm의 증가가 30mOsm/kg 이하일 때([2020 코멘트]: 언급은 없으셨습니다)
Posm가 300mOsm/kg에 이를 때
체중이 5%이상 감소할 때 – dehydration이 너무 심하다
환자 상태가 악화 되었을 때

10. [손석만교수님][2016 과정]요붕증 진단시에 수분 제한 검사를 시행하는데 종료기준이 아닌 것은 ? ① 매시간 측정한 소변 삼투압의 변화가 없을 때 ② 혈장 삼투압이 300 mOsm/kg에 이를 때 ③ 체중이 5%이상 감소할 때 ④ 혈장내 나트륨수치가 소변내 나트륨 수치보다 높을 때 ⑤ 환자 상태가 악화될 때	10. 답 : ④ Uosm가 정상 삼투압까지 도달할 때 (600mOsm/kg 이상) Usom를 2~3번 측정 시에도 값이 같을 때 (정상 범위에 도달하지 않더라도) Posm가 295~300mosm/kg일 때 **매시간 측정한 Uosm 변화가 없을 때 – 연속 3시간 동안 시간당 Uosm의 증가가 30mOsm/kg 이하일 때([2020 코멘트]: 언급은 없으셨습니다)** **Posm가 300mOsm/kg에 이를 때** **체중이 5%이상 감소할 때 – dehydration이 너무 심하다** **환자 상태가 악화 되었을 때**
11. X [손석만교수님][2016 과정]다음 중 SIADH에 대한 설명 중 맞는 것은 ? ① 저나트륨혈증이 발생한다. ② Demeclocycline, lithium에 의해 발생한다. ③ 혈장 삼투압보다 요 삼투압이 낮다. ④ 부종이 동반된다. ⑤ 저칼륨혈증이 발생한다.	11. 답 : ① ① SIADH는 hyponatremia의 원인 중 하나입니다. ② Democlocycline, lithium은 SIADH의 치료에 사용됩니다. ③ 요삼투압보다 혈장삼투압이 낮다. ④ 부종이나 hypovolemia 소견 없습니다. ⑤ 신장 및 부신 기능은 정상이기 때문에 저칼륨혈증을 유발하지 않습니다.

12. [2015과정][2014과정][2013과정] 25세 남자가 6개월 전부터 하루 5리터 이상의 소변을 보면서 갈증을 심하게 호소하여 찬물을 하루 6리터 이상 마셨다고 하여 내원하였다. 검사에서 요비중이 1.010로 감소되어 있었다. 이 환자의 진단을 위하여 가장 적절한 것은? ① 혈장 항이뇨호르몬 농도를 측정한다. ② 24시간 소변을 모아 요비중을 측정한다. ③ 탈수 검사를 시행한다. ④ 혈장과 소변내 나트륨 수치를 비교한다. ⑤ 3% NaCl 용액을 정맥 주사한다.	12. 답 : ③ 하루 5리터 이상의 소변, 갈증, 요비중 1.010 등의 증상을 보았을 때 DI(diabetes insipidus) 의심됩니다. 정확한 진단을 위해서 탈수 검사가 필요합니다. 3년 연속으로 과정시험에서 환자 나이와 성별만 바꿔 출제하신 문제입니다.
13. X [2015과정] 다음 중 SIADH에 대한 설명 중 맞는것은? ① 고나트륨혈증이 발생한다. ② demeclocycline, lithium에 의해 발생한다. ③ 요삼투압보다 혈장삼투압이 낮다. ④ 부종이 동반된다. ⑤ 저칼륨혈증이 발생한다.	13. 답 : ③ ① SIADH는 hyponatremia의 원인 중 하나입니다. ② Democlocycline, lithium은 SIADH의 치료에 사용됩니다. ④ 부종이나 hypovolemia 소견 없습니다. ⑤ 신장 및 부신 기능은 정상이기 때문에 저칼륨혈증을 유발하지 않습니다. SIADH ● 순수 내분비질환은 아니며, Hyponatremia의 원인 중 하나 ● ADH가 많이 나올 이유가 없는데 많이 나온다. ● 신장 및 부신 기능은 정상 ● 부종이나 Hypovolemia 소견 없음 ● Uosm가 Posm보다 높음

14. [2015과정]
60세 남자가 6개월 전부터 발생한 다뇨를 주소로 내원하였다. 현재 환자는 많은 양의 물을 마시고 소변량은 하루 10 리터정도이고 요비중은 1.003로 감소되어 있었다. 아래 그림은 요붕증을 의심하여 시행한 검사결과이다. 의심되는 진단은? (단위 : mOsm/kg)

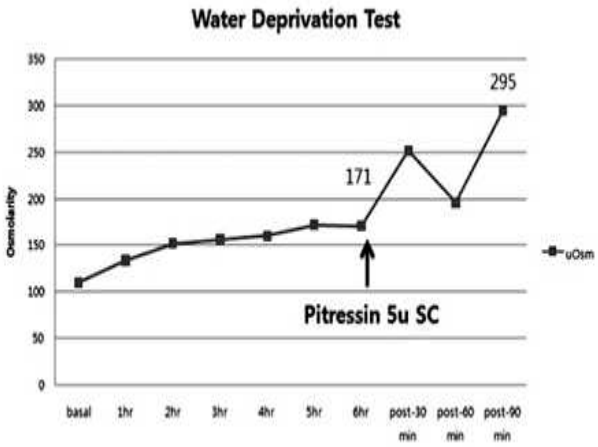

14. 답 : 중추성 요붕증 (central diabetes insipidus)

다뇨(소변량 10리터), 요비중 감소 증상으로 보았을 때 DI 의심됩니다.

아래 탈수검사 그래프에서 Pitressin(Vasopressin의 상품명)을 투여 후 Uosm가 증가하는 것으로 보았을 때 CDI (central diabetes insipidus)라고 진단할 수 있습니다.

15. [2014기말]
66세 여자가 다뇨를 주소로 내원하였다. 현재 환자는 많은 양의 물을 마시고 소변량은 하루 6.5L이고 뇨비중은 1.003이었다. 다음은 탈수 검사를 시행한 결과이다. 다음 그림에서 어디에 해당하는지?

시간	6AM	8AM	10AM	12MD	2PM	4PM	6PM	바소프레신 5단위 주사	7PM
혈장삼투압	279	282	287	286	288	289	290		289
요 삼투압	112	117	122	131	133	132	136		360

(단위 : mOsm/kg)

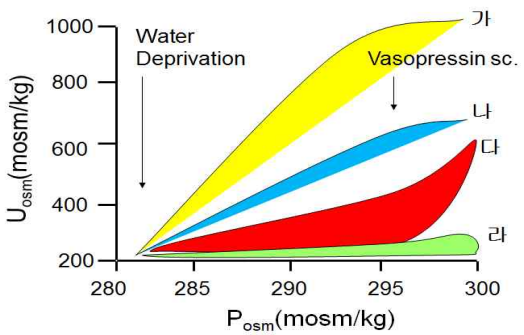

① 가
② 나
③ 다
④ 라
⑤ 해당없음

15. 답 : ③

환자는 DI 증상을 보입니다. 바소프레신 주사 후에 Uosm이 증가한 것으로 보았을 때 (다) 그래프의 양상을 보입니다. CDI(central diabetes insipidus) 입니다.

16. X [2014과정]
다음 중 SIADH에 대한 설명 중 맞는 것은?

① 저나트륨혈증
② demeclocycline, lithium에 의해 발생
③ 요삼투압 < 혈장삼투압
④ 고요산혈증
⑤ 고칼륨혈증

17. [2014과정]
다음 그래프는 탈수검사와 바소프레신 투여 검사의 결과를 나타낸 것이다. (가-라) 항목에 적합한 상황이나 질병에 대해 설명하시오.

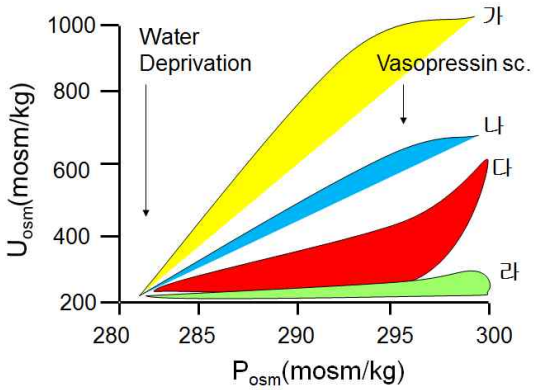

16. 답 : ①

② Democlocycline, lithium은 SIADH의 치료에 사용됩니다.
③ 요삼투압 > 혈장삼투압입니다.
④⑤ 신장 및 부신 기능은 정상이기 때문에 고요산혈증, 고칼륨혈증을 유발하지 않습니다.

SIADH
- 순수 내분비질환은 아니며, Hyponatremia의 원인 중 하나
- ADH가 많이 나올 이유가 없는데 많이 나온다.
- 신장 및 부신 기능은 정상
- 부종이나 Hypovolemia 소견 없음
- Uosm가 Posm보다 높음

17. 답 : (가) Normal, (나) Primary polydipsia, (다) Central DI, (라) Nephrogenic DI

18. [2013과정]
56세 여자가 1년 전부터 갈증과 전신 피로를 느껴왔으며, 하루 5리터 이상의 물을 마시고, 수면 중 3회 이상 소변을 본다고 하여 내원하였다. 탈수시험 결과 다음과 같다. 이 환자의 치료제로 가장 적절한 것은?

시간	08:00	09:00	10:00	11:00	12:00	13:00	14:00
혈청삼투압	294	298	299	299	297	299	299
요삼투압	150	148	167	178	182	180	190

(13:00에 Pitressin 5단위 피하주사)

(단위 : mOsm/kg)

① DDAVP
② Vincristine
③ Chloropropamide
④ Thiazide
⑤ Demeclocycline

18. 답 : ④

DI인데 Pitressin에 반응이 없으니 CDI가 rule out되므로 NDI가 의심되니 thiazide를 씁니다.

19. 66세 여자가 프로락틴선종으로 뇌하수체 종양제거술을 받은 후에 발생한 다뇨를 주소로 내원하였다. 현재 환자는 많은 양의 물을 마시고 소변량은 하루 6.5L이고 뇨비중은 1.003이었다. 다음은 탈수 검사를 시행한 결과이다. 다음 중 올바른 것은?

시간	6AM	8AM	10AM	12MD	2PM	4PM	6PM		7PM
혈장삼투압	279	282	287	286	288	289	290	바소프레신 5단위 주사	289
요 삼투압	112	117	122	131	133	132	136		360

(단위 : mOsm/kg)

① 약물 복용력을 자세히 조사한다.
② 쉬한 증후군 (Sheehan's syndrome)에서 이런 형태의 다뇨증이 발생한다.
③ 바소프레신에 반응이 있으므로 바소프레신 투여로 치료가 된다.
④ 원발성 다음증 (primary polydipsia)이다.

19. 답 : ③

바소프레신에 반응하는 것으로 보아 전형적인 CDI입니다. 뇌하수체 종양 제거로 인해 발생한 것으로 보이므로 영구적일 것이므로 바소프레신 투여로 치료합니다.

23) 뇌하수체 종양 제거 수술이 발생 원인에 가까운 것 같으니 약물 복용력 조사는 답에서 멀어지는 것 같습니다. 쉬한 증후군이 CDI를 유발한다는 것은 이번 시간에는 배우지 않았습니다.

20. X 다음 중 SIADH에 대한 설명 중 맞는것은?
㈎ 저나트륨혈증
㈏ demeclocycline, lithium에 의해 발생
㈐ 요삼투압 > 혈장삼투압
㈑ 고요산혈증

① 가, 나, 다
② 가, 다
③ 나, 라
④ 라
⑤ 가, 나, 다, 라

20. 답 : ②

㈎ SIADH의 주 증상은 hyponatremia입니다.
㈏ 이 약물들은 치료제로 쓰입니다.
㈐ Uosm가 Posm보다 높을 때 발생합니다.
㈑ 고요산혈증과는 관계 없습니다.

21. X 다음 약제 중 SIADH를 유발할 수 있는 약제는?
㈎ Demeclocycline
㈏ Chlorpropamide
㈐ Lithium
㈑ Vincristine

① 가, 나, 다
② 가, 다
③ 나, 라
④ 라
⑤ 가, 나, 다, 라

21. 답 : ③

㈎ ㈐ DI를 유발하는 약물로, SIADH에서는 치료제로 사용할 수 있습니다.
㈏ ADH 작용 촉진제이므로 SIADH를 유발할 수 있습니다.
㈑ 수업시간에 언급은 안 하셨는데 항암제로 쓰이는데 주 된 부작용이 hyponatremia라고 합니다.

22. 나이 19세 여자가 다뇨와 다갈을 주소로 내원하였다. 내원 당시 혈장 삼투압 280 mOsm/L, 소변삼투압 100mOsm/L였고, vasopressin 5U 주사 1시간 후 측정한 혈장 삼투압 290 mOsm/L, 소변 삼투압 100mOsm/L일 때, 이 환자의 치료로 적합한 것은?

① chlorpropamide
② chlorpromazine
③ vasopressin
④ chlorthiazide
⑤ lithium

22. 답 : ④

바소프레신 투여 후에도 여전히 소변 삼투압이 그대로입니다. 이는 NDI로 thiazide 계열의 치료제를 씁니다.

23. 27세 여자환자가 다음, 다뇨증과 전신 쇠약감을 주소로 내원하였다. 소변량은 하루 7L, 요비중은 1.005 였다. 상기 환자에 탈수 검사를 시행하였다. (단위 : mOsm/kg)

	오전 6시	7시	8시	9시	10시	11시
요삼투압	112	117	119	121	135	137
혈장삼투압	280	282	287	288	297	298

상기 환자에 vasopressin을 피하주사한 후 요삼투압 143, 혈장삼투압 295 가 되었다. 이 질환의 치료에 가장 적절한 약물은?

㈎ aqueous arginine vasopressin
㈏ clofibrate
㈐ chlorpropamide
㈑ hydrochlorothiazide

23. 답 : ㈑

바소프레신 투여 후에도 여전히 소변 삼투압이 그대로입니다. 이는 NDI로 thiazide 계열의 치료제를 씁니다.

24. 40세 남자가 소변량이 늘어서 왔다. 3주 전에 거대뇌하수체샘종으로 나비뼈경유수술을 받았다고 한다. 많은 양의 물을 마시고 소변량은 하루 12L 였다. 혈압 120/80 mmHg, 맥박 85회/분, 호흡수 12회/분, 체온 36.5℃였다. 혀와 입안 점막이 말라 있었다. 수분제한검사결과는 다음과 같았다. 치료는? (2021-1학기)

시간 (hour)	0	1	2	3	바소프레신 투여 후
혈장 삼투질농도 (mOsmol/kg H2O)	290	290	291	292	299
소변 삼투질농도 (mOsmol/kg H2O)	146	148	135	135	826

① 리튬
② 경과관찰
③ 수분제한
④ 바소프레신
⑤ 글루코코르티코이드

24. 답 : 4
소변 삼투질 농도를 보면, 탈수 후에도 증가하지 않다가 바소프레신 투여하고 난 후에 증가합니다.(50% 이상) 이는, ADH receptor가 정상인 중추성 DI라고 진단할 수 있습니다. 따라서 치료는 Desmopressin 인데, 이는 바소프레신 유사체이므로 바소프레신을 답으로 고를 수 있습니다.

25. 58세 여자가 소변량이 늘어서 왔다. 3년 전에 프로락틴샘종으로 나비뼈경유수술을 받았다고 한다. 많은 양의 물을 마시고 소변량은 하루 6.0L 였다. 혈압 120/80 mmHg, 맥박 85회/분, 호흡수 12회/분, 체온 36.5℃였다. 수분제한검사결과는 다음과 같았다. 치료는? (2021-1학기)

시간	0	1	2	3	바소프레신 투여 후
혈장 삼투질농도 (mosmol/kg H2O)	290	290	295	295	295
소변 삼투질농도 (mosmol/kg H2O)	158	563	842	855	850

① 리튬
② 수분제한
③ 티아지드
④ 바소프레신
⑤ 글루코코르티코이드

25. 답: 2번
소변 삼투질 농도를 보면, 정상과 비슷하게 탈수 후에 증가하고, 바소프레신 투여 후에 증가한 상태로 유지됩니다. 따라서, 원발성다음증이라 진단내릴 수 있고, 치료는 수분제한과 정신과적상담입니다.

26. 38세 남자가 소변량이 늘어서 왔다. 4주 전에 거대뇌하수체샘종으로 나비뼈경유수술을 받았다고 한다. 많은 양의 물을 마시고 소변량은 하루 15L 였다. 혈압 120/80 mmHg, 맥박 85회/분, 호흡수 12회/분, 체온 36.5℃였다. 혀와 입안 점막이 말라 있었다. 수분제한검사결과는 다음과 같았다. 치료는? (2021)

시간 (hour)	0	1	2	3	바소프레신 투여 후
혈장 삼투질농도 (mOsmol/kg H2O)	292	292	293	293	299
소변 삼투질농도 (mOsmol/kg H2O)	120	122	125	125	549

① 리튬
② 수분제한
③ 티아지드
④ 데스모프레신
⑤ 글루코코르티코이드

26. 답) ④

교수님 해설:중추성 요붕증의 진단과 치료를 이해한다.

바소프레신 투여 후 삼투압이 증가했으므로(50% 이상) ADH receptor가 정상인 중추성 요붕증입니다. 따라서 치료는 바소프레신(Pitressin) 혹은 데스모프레신(dDAVP)입니다.

27. 46세 여자가 소변량이 늘어서 왔다. 1년 전에 프로락틴샘종으로 나비뼈경유수술을 받았다고 한다. 많은 양의 물을 마시고 소변량은 하루 5L 였다. 혈압 120/80 mmHg, 맥박 85회/분, 호흡수 12회/분, 체온 36.5℃였다. 수분제한검사결과는 다음과 같았다. 치료는? (2021)

시간	0	1	2	3	바소프레신 투여 후
혈장 삼투질농도(mosmol/kg H2O)	290	290	292	292	293
소변 삼투질농도(mosmol/kg H2O)	120	463	642	738	760

① 리튬
② 수분제한
③ 티아지드
④ 데스모프레신
⑤ 글루코코르티코이드

27. 답) ②

교수님 해설: 원발다음증의 진단과 치료을 이해한다.

소변 삼투질 농도를 보면 정상과 비슷하게 탈수 후에 증가하고 바소프레신 투여 후에 증가한 상태로 유지됩니다. 따라서 원발성 다음증이다. 원발성 다음증은 물을 많이 마셔서 생기는 것으로 수분제한을 해야하고 정신과 상담이 필요하다.

28. 43세 남자가 소변량이 늘어서 왔다. 5주 전에 거대뇌하수체샘종으로 나비뼈경유수술을 받았다고 한다. 많은 양의 물을 마시고 소변량은 하루 10L 였다. 혈압 120/80 mmHg, 맥박 80회/분, 호흡수 12회/분, 체온 36.5℃였다. 혀와 입안 점막이 말라있었다. 수분제한검사결과는 다음과 같았다. 치료는? (2022)

시간 (hour)	0	1	2	3	바소프레신 투여 후
혈장 삼투질농도 (mOsmol/kg H2O)	290	290	291	292	298
소변 삼투질농도 (mOsmol/kg H2O)	121	121	124	124	552

① 리튬
② 수분제한
③ 티아지드
④ 데스모프레신
⑤ 글루코코르티코이드

28. 답) ④

수분 제한 시에 소변 삼투질농도가 일정하고, 바소프레신 투여 후에 증가합니다. 바소프레신에 반응하니 Receptor가 정상인 CDI이고, 치료는 데스모프레신(dDAVP)입니다.

29. 51세 여자가 수년 전부터 목이 마르고 물을 많이 마신다고 왔다. 하루 15리터 이상 물을 마시고 소변을 자주 본다고 하였다. 혈압 120/80 mmHg, 맥박 80회/분, 호흡수 12회/분, 체온 36.5℃였다. 수분제한검사 결과는 다음과 같았다. 진단은? (2022)

시간	0	1	2	3	바소프레신 투여 후
혈장 삼투질농도(mosmol/kg H2O)	291	291	293	293	293
소변 삼투질농도(mosmol/kg H2O)	121	464	643	740	762

① 당뇨병
② 신성요붕증
③ 원발성다음증
④ 중추성요붕증
⑤ 부적절항이뇨호르몬분비증후군(SIADH)

29. 답) ③

수분 제한에 따라 소변 삼투질농도가 증가하고, 바소프레신 투여 후에도 비슷하게 증가된 상태로 유지됩니다. ADH 분비가 정상적인 원발성 다음증으로 진단할 수 있습니다.

출	분 류	내분비학	수업시간	10.20(금) 4교시
			담당교수	조원호 교수님
족	수 업	뇌하수체종양의 외과적 치료	작성자	박준서

제 작 자 코 멘 트

출 타십니다. 2018년부터 작년까지 모두 객관식 2문제를 출제하셨는데, 1문제는 Pituitary adenoma의 설명에 대한 내용이고, 1문제는 뇌하수체 종양의 종괴효과에 대한 내용입니다. 선지들도 어느정도 반복되는 느낌이라, 최근 기출을 푸는 데에는 크게 어려움이 없을 듯 합니다. 18년도 이전에는 조금 결이 다른 문제들도 몇몇 출제되었는데, 그 문제들도 이번 수업에 교수님께서 강조하신 내용들과 겹치니 침착하게 다 풀어보시면 잘 정리될 것 같습니다. 선배족 summary에 내용 추가하였으니 참고하셔서 공부하시면 좋을 것 같습니다. 정리족 코멘트에도 다른 summary 추가해놓았으니 참고하시면 좋을 것 같습니다.

<Summary>

1. 종괴효과 (2018~2022出)

1) 위로 자라 시신경 압박 : **시력저하, bitemporal hemianopsia**

2) 옆으로 자라면 해면정맥동 압박증상 - oculomoter n. 압박증상 : **안검하수(ptosis), 안구운동장애(ocular palsy), 동공 산대(pupil dilation)**

3) 두통, 인접 뇌조직 압박

※안면마비(Facial palsy), 청력저하(hearing disturbance), 후각장애(anosmia)는 해당 안됨

<Pituitary adenoma 관련 빈출>

1. Pituitary adenoma에서 **1cm이하의 직경인 종괴를 미세샘종(microadenoma)**이라 한다.

2. 유즙분비호르몬분비선종(prolactinoma) 치료시 약물 치료는 종괴의 섬유화를 유발하여 수술을 어렵게 한다.

3. Pituitary adenoma의 수술적 치료시 대부분 경접형동적 접근(TSA)로 한다.

4. 성장호르몬 분비선종 환자의 주된 사망 원인은 심혈관과 당뇨병의 합병증 때문이다.

5. 뇌하수체 종양의 영상의학적 진단에서 calcification은 드물다.

6. Prolactinoma의 약물치료에는 Bromocriptine(dopamine agonist) 사용

<뇌하수체 위치별 분비 호르몬> (2017出)

- 전엽: Prolactin, GH, ACTH, LH, FSH, TSH

- 후엽: ADH, Oxytocin

<환자 증례를 통한 뇌하수체졸중의 진단> (2017出)

- 심한 두통 후 시력저하 호소

- 과거 건강검진에서 뇌하수체 종양의 진단 history (이 종양이 터지면서 뇌졸중을 야기한다)

- 시야장애의 증상(시야가 점차 좁아지는 느낌), 의식변화

> 뇌하수체졸중 진단

- 치료: 응급수술 및 스테로이드제재의 투여

1. Pituitary Adenoma 에 대한 설명으로 옳은 것의 조합은?(2020)

가. 직경 2cm 이하인 경우를 미세샘종(microadenoma)라고 한다 나. 성장호르몬 분비선종 환자의 주된 사망 원인은 종양 주변 뇌부종에 의한 뇌압 상승이다. 다. 유즙분비호르몬분비선종(prolactinoma)에서 수술을 용이하게 하기 위하여 수술전 약물치료를 시행하는 것이 좋다. 라. 수술적 치료시 대부분 경접형동적 접근법(TSA)으로 수술한다.

①가, 나, 다
②가, 다
③나, 라
④라
⑤가, 나, 다, 라

1. 답 ④
가. 미세샘종(microadenoma)는 직경 1cm이하인 경우를 말합니다.
나. 주변 뇌부종에 의한 뇌압 상승에 의해서가 아니라 심혈관, 당뇨병 등의 합병증 때문입니다.
다. 유즙분비호르몬분비선종의 약물치료는 종양의 섬유화를 유발하기 때문에 수술을 용이하지 않게 만든다.
라. 맞는 말

2. 다음의 증상 중에서 뇌하수체 종양의 종괴효과에 의한 주변조직의 압박으로 발생할 수 있는 뇌신경 마비의 증상들로 이루어진 것은? (2020)

가. 안구운동장애 나. 안면 마비 다. 안검 하수 라. 청력 저하

①가, 나, 다
②가, 다
③나, 라
④라
⑤가, 나, 다, 라

2. ②
종괴효과
1. 위로 자라 시신경 압박
- **시력저하, bitemporal hemianopsia**
2. 옆으로 자라면 해면정맥동 압박증상
- oculomoter n. 압박증상 :
안검하수(ptosis),
안구운동장애(ocular palsy)
동공 산대(pupil dilation)
3. 두통, 인접 뇌조직 압박
※안면마비(Facial n.), 청력저하(hearing disturbance)는 해당 안됨

3. Pituitary Adenoma 에 대한 설명으로 옳은 것의 조합은? (2019)
가: 직경 1cm 이하인 경우를 미세샘종(microadenoma)라고 한다
나. 성장호르몬 분비선종 환자의 주된 사망 원인은 심혈관 질환과 당뇨병의 합병증이다.
다. 유즙분비호르몬분비선종(prolactinoma)에서 장기간 약물 치료는 종양의 섬유화를 유발하여 외과적 수술을 어렵게 한다.
라. 접형동에 부비동염이 있는 환자에서는 경접형동적 접근법(TSA)으로 수술한다.
① 가, 나, 다
② 가, 다
③ 나, 라
④ 라
⑤ 가, 나, 다, 라

3. 1번
다: 3개월 이상 투여시 수술이 힘들어집니다.
라: TSA의 금기사항: 코와 나비뼈굴의 염증이 심한 경우

4. 다음의 증상 중에서 뇌하수체 종양의 종괴효과에 의한 주변조직의 압박으로 발생할 수 있는 뇌신경 마비의 증상들로 이루어진 것은? (19)

가. 안구운동장애(ocular palsy)
나. 동공 산대 (pupil dilation)
다. 안검하수 (ptosis)
라. 시야 장애 (visual field defect)

① 가, 나, 다
② 가, 다
③ 나, 라
④ 라
⑤ 가, 나, 다, 라

4. 5번
8) 위로 자라면 **시신경(Optic nerve)** 압박 증상 - **가장 흔하다**
가) 시력 저하
나) <u>시야장애 – 양측두성 반맹 (bitemporal hemianopsia)</u> (PPP,<u>出,중요</u>) : 가장 흔하고 전형적인 임상증상
<u>9) 옆으로 자라면 해면정맥동 압박증상 (PPP,出) : 제 3, 4, 5(5-1,2), 6 뇌신경 마비증상(교수님</u>曰**<u>: 7번은 아니겠죠?)</u>**
가) oculomotor n. 압박증상이 많다 – 안검하수(눈꺼풀 처짐, ptosis), 안구운동장애 (opthalmoplegia), 동공 산대 (pupil dilation)
※ 안검하수(ptosis) 가능, 안면마비(facial palsy), 청력저하(hearing disturbance)는 해당 안됨(선배족)
10) 두통 : 안격막, 기저경막의 자극증상, 두개강 내압항진, 수두증
11) 인접 뇌조직의 압박으로 인한 증상 : 전두엽(인격변화, 기억력 저하 등), 측두엽(간질) - 드물다

5. 다음의 증상 중에서 뇌하수체 종양의 종괴효과에 의한 주변조직의 압박으로 발생할 수 있는 뇌신경 마비의 증상들로 이루어진 것은?(2018과정)

가. 청력저하 (hearing disturbance) 나. 안면마비 (facial palsy) 다. 후각 소실 (anosmia) 라. 안검하수 (ptosis)

① 가, 나, 다
② 가, 다
③ 나, 라
④ 라
⑤ 가, 나, 다, 라

5. 답 ④
위로 자라면 **optic nerve** 압박- 양측 측두성 반맹(bitemporal hemianopsia)
옆으로 자라면 **해면정맥동 압박증상: 제 3, 4, 5(5-1,2), 6 뇌신경 마비증상**
oculomotor n. 압박증상이 많다 - 안검하수 (ptosis),안구운동장애 (opthalmoplegia), 동공 산대 (pupil dilation)
안검하수(ptosis) 가능, 안면마비(facial palsy), 청력저하(hearing disturbance)는 해당 안 됨

6. 문제 Pituitary Adenoma 에 대한 설명으로 옳은 것의 조합은? (2018과정)

가. 직경 1cm 이하인 종양을 미세샘종(microadenoma)라고 한다 나. 유즙분비호르몬분비선종(prolactinoma)에서 장기간 약물 치료는 종양의 섬유화를 유도하여 외과적 수술을 용이하게 한다. 다. 성장호르몬 분비선종 환자의 주된 사망원인은 심혈관 질환과 당뇨병의 합병증이다. 라. 수술적 치료는 경두개적 접근법(transcranial approach, TCA)가 주된 방법이다.

① 가, 나, 다
② 가, 다
③ 나, 라
④ 라
⑤ 가, 나, 다, 라

6. 답 ②
나. 섬유화가 되면 수술이 어려워 집니다.
라. TSA가 주된 방법입니다.

7. 다음 중 뇌하수체 전엽에서 분비되는 호르몬은? (2017과정) ① Cortisol ② Prolactin ③ oxytocin ④ Thyroxine ⑤ Somatostatin	7. 답 ② 뇌하수체 분비 호르몬 전엽: prolactin, GH, ACTH, LH, FSH, TSH 후엽: ADH, oxytocin
8. Pituitary Adenoma 에 대한 설명으로 옳은 것의 조합은? (2017과정) 가. 직경 2cm 이하인 경우를 미세샘종(microadenoma)라고 한다 나. 성장호르몬 분비선종 환자의 주된 사망 원인은 심혈관 질환과 당뇨병의 합병증이다. 다. 유즙분비호르몬분비선종(prolactinoma)에서 장기간 약물 치료는 종양의 섬유화를 유발하여 외과적 수술을 용이하게 한다. 라. 수술적 치료는 경접형동적 접근법(TSA)이 주된 방법이다. ① 가, 나, 다 ② 가, 다 ③ 나, 라 ④ 라 ⑤ 가, 나, 다, 라	8. 답 ③ 가. 미세샘종의 기준은 1cm라고 하셨습니다. 나. 맞습니다. 다. 종양이 섬유화되면 외과적 수술이 어려워 집니다. 라. 맞습니다. 맞는건 나,라입니다.

9. 다음의 증상 중에서 뇌하수체 종양의 종괴효과에 의한 주변조직의 압박으로 발생할 수 있는 뇌신경 마비의 증상들로 이루어진 것은? (2017 과정)

가. 안구운동장애(ocular palsy) 나. 동공 산대 (pupil dilation) 다. 안검하수 (ptosis) 라. 안면마비 (facial palsy)

① 가, 나, 다
② 가, 다
③ 나, 라
④ 라
⑤ 가, 나, 다, 라

9. 답 ①

<u>옆으로 자라면 해면정맥동 압박증상 (PPP,出) : 제 3, 4, 5(5-1,2), 6 뇌신경 마비증상(2017出)</u>
oculomotor n. 압박증상이 많다 - 안검하수 (ptosis),안구운동장애 (opthalmoplegia), 동공 산대 (pupil dilation)
안검하수(ptosis) 가능, 안면마비(facial palsy), 청력저하(hearing disturbance)는 해당 안 됨

10. 50세 남자 환자가 갑자기 발생한 심한 두통 후 의식이 저하되어 내원하였다. 신경학적 검사에서 의식은 기면상태였으며, 경부 강직을 보였다. 환자는 1년전 건강검진 중에 직경 2cm 정도의 뇌하수체 종양이 우연히 진단되었다고 한다. 그러나 당시에는 뇌하수체 종양과 관련된 증상이 없어서 특별한 치료를 받지는 않았으며, 최근에 시야가 점차 좁아지는 느낌을 호소하였으나, 특별한 치료나 검사를 받지는 않았다고 한다. 이 환자의 현재 상태와 과거력을 근거로 하였을때 임상적으로 가장 가능성이 높은 진단은? (2017과정)

10. 답 뇌하수체졸중 (Pituitary apoplexy)

1년전 직경 2cm정도의 뇌하수체 종양를 치료받지 않은 상태로 놔둠, 시야가 좁아짐, 심한 두통, 의식 저하, 기면 상태
뇌하수체 종양이 커져서 문제가 된 것 같습니다. 의식에 이상을 주고 있으므로 뇌하수체졸중인 것 같습니다.
중입니다. 증으로 쓰지 않도록 합니다.

11. 16. 43세 여자가 8개월간 체중증가로 찾아왔다. 과거에 특별한 질병이나 약물 복용력은 없었다. 혈압은 160/100 mmHg였고, 팔, 다리는 가늘고 복부는 비만하였다. 선별 및 확진을 위한 검사를 시행하였고 결과는 다음과 같다. 치료는? (2017 기말)

	기저	저용량덱사메타손 억제검사 후	고용량 덱사메타손 억제검사 후
혈청 코티솔(μg/dL)	25	27	23
24시간 소변 유리 코티솔(μg/일)	510	420	405
기저 부신피질 자극호르몬 (ACTH) (pg/mL)	320		

① 브로모크립틴
② 소마토스타틴
③ 부신종양 제거술
④ 방사선 감마나이프
⑤ Trans-sphenoidal 수술

11. 답 ⑤

ACTH가 너무 많이 분비되고 있습니다. 뇌하수체 기능이 항진 된 것 같습니다. 잘라내려면 TSA라고 했죠.

23) 이번 수업 때는 중요하게는 언급하지 않으신 것 같은데, ACTH 분비선종 선별 및 확진 검사에는 혈청 코티솔 측정, 24시간 소변 유리 코티솔, dexamethasone supression test, ACTH level test 등이 있다고 합니다. 아마 뇌하수체에 ACTH 분비선종이 발생하였고, TSA를 통한 절제 수술이 필요할 것 같습니다.
이번 수업 때는 중요하게는 말씀 안하셔서, ACTH 분비선종의 치료는 TSA이라는 점만 알고 가도 괜찮을 것 같습니다.

12. [조원호교수님][2016 과정]Pituitary Adenoma 에 대한 설명으로 옳은 것의 조합은?

가. 직경 1cm 이하인 경우를 미세샘종(microadenoma)라고 한다
나. 성장호르몬 분비선종 환자의 주된 사망원인은 수두증에 의한 뇌압 상승이다.
다. 유즙분비호르몬분비선종(prolactinoma)의 약물치료는 dopamine agonist를 투여한다.
라. 수술적 치료는 개두술(transcranial approach, TCA)가 주된 방법이다.

① 가, 나, 다
② 가, 다
③ 나, 라
④ 라
⑤ 가, 나, 다, 라

12. 답 : ②
가: 미세샘종(microadenoma) : 직경 1cm 이하
나 : 주된 사망원인 : 심혈관(고혈압, 동맥경화증), 당뇨병의 합병증
다: Prolactinoma : bromocriptine사용 (dopamine agonist)
라: 경접형동 접근법(transsphenoidal approach : TSA)

13. [조원호교수님][2016 과정]다음의 증상 중에서 뇌하수체 종양의 종괴효과에 의한 주변조직의 압박으로 발생할 수 있는 뇌신경 마비의 증상들로 이루어진 것은?

가. 양측 측두성 반맹(bitemporal hemianopsia) 나. 안구운동장애 (opthalmoplegia) 다. 안검하수 (ptosis) 라. 동공 산대 (pupil dilation)

① 가, 나, 다
② 가, 다
③ 나, 라
④ 라
⑤ 가, 나, 다, 라

13. 답 ⑤

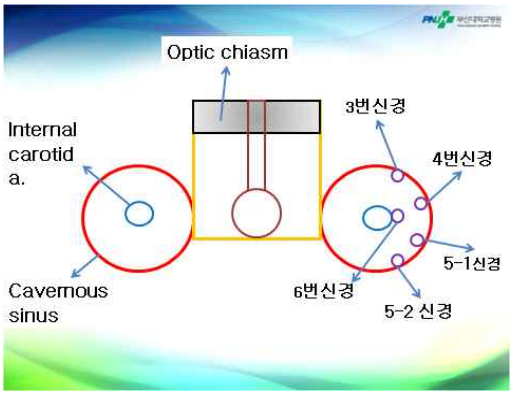

2, 3, 4, 5-1, 5-2, 6번 신경을 누른다
양측 측두성 반맹(bitemporal hemianopsia)-2번 optic n.
안구운동장애 (opthalmoplegia) - 3번 oculomotor n.
안검하수 (ptosis)- 3번 oculomotor n.
동공 산대 (pupil dilation) - 3번 oculomotor n.

14. [조원호교수님][2016 기말]53세 남자가 시야장애를 주소고 내원하였다. 검사 결과 양귀쪽반맹(bitemporal hemianopsia) 소견을 보였다. 뇌하수체 MRI에서 3.1 cm의 뇌하수체 선종이 발견되었다. 복합뇌하수체자극검사는 정상이었다. 적절한 조치는?

① 경과관찰
② 방사선치료
③ 도파민 작용제
④ 나비굴경유 수술
⑤ 소마토스타틴 유사체

14. 답 : ④

뇌하수체 종양의 치료 목표
-종양을 제거하여 종괴효과를 제거
(주로 nonfunctional tumor인 경우)
TSA를 나비굴경유 수술이라고 표기해 놓은 것 같습니다.

15. <2015과정>
[조원호] 다음은 뇌하수체 선종에 대한 설명이다. 이 중 옳은 설명은?

① 종양의 크기가 2cm 이하인 경우를 미세선종이라고 한다.
② 비기능성 선종에서는 약물치료가 1차 치료 방법이다.
③ 프로락틴의 혈중 농도가 150ng/ml 이상이면 뇌하수체 종양보다는 약물이 원인이다.
④ 약물치료에 반응하지 않는 종양은 개두술이 원칙이다.
⑤ 수술 전후에 glucocorticoid를 투여하여야 한다.

15. 답 ⑤

- 뇌하수체선종에서 1cm이상 이면 macroadenoma, 1cm이하이면 microadenoma라고 합니다.
- 비기능성 선종이라도 1차적인 치료방법은 수술적 절제입니다.
- prolactinoma
  - ✓ -prolactin의 정상수치: 25~30ng/dl
  - ✓ -prolactin의 수치 > 150ng/dl: prolactinoma 가능
  - ✓ -prolactin의 수치 < 150ng/dl: 터어키안 부위의 기타종양, 약제
- 뇌하수체 선종에서 수술적 치료는 TSA(transsphenoidal approach)를 가장 많이 사용합니다.
- 수술 전후에는 glucocorticoid 투여가 필수적입니다!

16. <2015과정>
[조원호] 다음 중 뇌하수체 종양으로 인한 마비 증상이 발생할 수 있는 뇌신경의 조합은?

가. 2번 뇌신경
나. 3번 뇌신경
다. 5번 뇌신경
라. 7번 뇌신경

① 가, 나, 다
② 가, 다
③ 나, 라
④ 라
⑤ 가, 나, 다, 라

16. 답 ①

- pituitary adenoma가 생겨서 크기가 커지면 우선 suprasellar쪽으로 mass가 커져서 optic chiasm을 압박하는 것이 가장 전형적인 임상 증상입니다. 이때 2번 신경인 optic nerve가 압박을 받아서 시야장애가 발생할 수 있습니다.(양측 측두성 반맹, bitemporal hemianopsia)
- 또한 mass가 cavernous sinus쪽으로 커지게 되면 cavernous sinus에 위치하고 있는 3,4,5,6번 신경을 압박하여 안검하수(ptosis)가 나타날 수 있습니다.

17. [2012] (2013CBT와 동일) 뇌하수체 종양 환자에서 나타나는 가장 흔한 뇌신경 마비 증상은? ① 복시 (diplopia) ② 후각장애 (olfactory dysfunction) ③ 안면마비 (facial palsy) ④ 청력저하 (hearing disturbance) ⑤ 양측 측두성 반맹 (bitemporal hemianopsia)	17. 답) ⑤ 뇌하수체종양은 위쪽에 위치하는 optic chiasm을 눌러서 많은 경우에 시야장애를 유발함. 시야장애–양측두성반맹(bitemporal hemianopsia)
18. 두부 MRI 에서 안장(sellar) 및 안장상부(suprasellar)에 직경 3cm 크기의 뇌하수체 종양이 진단되었다. 가장 적절한 치료는? ① 경과관찰 (follow up) ② 조직생검 (biopsy) ③ 약물요법 (chemotherapy) ④ 방사선수술 (radiosurgery) ⑤ 경접형동 접근수술 (trans sphenoidal approach)	18. 답) ⑤ 수술치료 1) 경접형동 접근법(trans sphenoidal approach : TSA) : 콧구멍을 통해서 2) TSA 금기 : 코와 나비뼈굴의 염증이 심한 경우 (염증이 brain으로 파급될 수 있으므로)

19. 45 세 여자 환자가 심한 두통 후 갑자기 발생한 시력저하를 호소하며 응급실에 내원하였다. 신경학적 검사에서 의식은 비교적 명료하였으나, 경부강직을 보였다. 환자는 3 년 전 건강검진 중에 직경 2cm 정도의 뇌하수체 종양이 우연히 진단되었다고 한다. 그러나 당시에는 이와 관련된 증상이 없어서 특별한 치료를 받지는 않았으며, 최근에 시야가 점차 좁아지는 느낌이 있었으나, 특별한 치료나 검사를 받지는 않았다고 한다. 이 환자의 현재 상태와 과거력을 근거로 하였을 때 임상적으로 가장 가능성이 높은 진단은?

19. 답) 뇌하수체졸중 Pituitary apoplexy

뇌하수체 혹은 뇌하수체 선종 자체의 갑작스런 출혈이나 경색과 같은 혈관병변이 발생시 나타나는 증상.

심한 두통, 의식변화, 뇌막자극 징후, 시력 및 시야장애, 안구운동장애, 심하면 혼수상태

20. 다음의 뇌신경 마비 증상 중에서 뇌하수체 종양의 종괴효과에 의한 주변조직의 압박으로 발생할 수 있는 뇌신경 마비의 증상들로 이루어진 것은?

가. 안면마비 나. 안검하수 다. 청력저하 라. 양측 측두성 반맹

① 가나다 ② 가다 ③ 나라
④ 라 ⑤ 가나다라

20. 답) ③

다. 종괴효과(mass effect)에 의한 주변조직의 압박증상 (出)

1) 시신경 압박증상

가) 시력 저하

나) <u>시야장애 – 양측두성 반맹(bitemporal hemianopsia)</u> (PPP,<u>出</u>) : 가장 전형적인 임상증상

<u>2) 해면정맥동 압박증상 (PPP,出) : 제 3, 4, 5, 6 뇌신경 마비증상</u>

※ 안검하수(ptosis) 가능. 안면마비(facial palsy), 청력저하(hearing disturbance)는 해당 안됨

21. [2011]
뇌하수체 선종으로 진단되어 수술을 받은 환자의 수술전후 처치에 대한 다음 기술중 옳은 내용은?

가. 수술전후 glucocorticoid의 투여가 필요하다. 나. 수액 및 전해질 균형의 장애가 발생하는 시 주의해야한다. 다. 갑상선 기능에 대한 수술전후 평가 및 관리가 필요하다. 라. 뇌경색이나 뇌혈관연축을 방지하기 위해 저혈압을 유지해야한다.

① 가나다 ② 가다 ③ 나라
④ 라 ⑤ 가나다라

21. 답) ①

3) <u>수술 후 처치</u> (出)

<u>가) 수술 전, 후에 glucocorticoid 투여가 필수적 (PPP)</u>

<u>나) 갑상선 기능에 대해 술전 및 술후 평가하여 보충이 필요</u>

다) <u>요붕증에 의해 수액과 전해질 균형의 장애가 발생하는지 주의</u> : 요붕증으로 진단되면 vasopressin이나 DDAVP 사용

<u>라) 경색증이나 뇌혈관연축의 방지하기 위해 저혈압을 피해야 함 (혈압을 낮춰야 한다 : X)</u>

마) 시력과 시야에 대해 술후 계속적인 추적조사가 필요

바) 수술 후 내분비학적 검사로 내분비기능의 평가가 필요

22. [2010]
심한 두통과 함께 시력저하 및 의식저하를 주증상으로 시행한 검사결과 뇌하수체졸증(pituitary apoplexy)이라는 진단을 받아 내원한 환자에 대한 다음 설명 중 옳은 조합은?

가. 뇌하수체선종의 갑작스러운 세포증식에 의해 발생한다. 나. 심하면 혼수상태에 빠질 수 있다. 다. 갑상선호르몬의 조기 투여가 필요하다. 라. 응급처치 및 스테로이드제재의 투여가 필요하다.

①가, 다 ②나, 라 ③가, 나, 다
④가, 나, 다, 라 ⑤라

23. 무월경, 시야장애를 주증상으로 내원한 여자환자가 두부 MRI 촬영결과 뇌하수체 부위에 직경 3cm 크기의 종양이 진단되었다. 다음 중 이 환자에서 가장 우선적으로 시행할 치료는?
①약물요법
②방사선 치료
③경두개 접근수술(transcranial approach)
④경접형동 접근수술(transsphenoidal approach)
⑤경과관찰

24. [2009]
나이25세 여자가 무월경, 유즙분비를 주증상으로 시행한 검사결과 뇌하수체에 직경 2cm 크기의 종양이 진단되었다. 이환자에서 가장 많이 시행되는 수술법에 대한 다음 기술중 옳은 내용은?

가. 뇌하수체종양에 직접적으로 가장 빨리 접근할 수 있다. 나. 정상조직과 종양조직의 구별이 어려운 단점이 있다. 다. 환자에게 위험성이 적으며 수술상처가 적다. 라. 시신경, 후각신경 등의 주위조직 손상이 많다.

① 가,나,다 ② 가,다 ③ 나,라
④ 라 ⑤ 가,나,다,라

22. 답) ②

가 : 출혈이나 경색과 같은 혈관병변에 의함
다 : 스테로이드 제재 투여

라. <u>뇌하수체졸중(pituitary apoplexy)</u>
1) <u>뇌하수체 혹은 뇌하수체선종 자체의 갑작스런 **출혈이나 경색**과 같은 혈관병변이 발생시 나타나는 증상</u>
2) 증상 : 심한 두통, 의식변화, 뇌막자극 징후, 시력 및 시야장애, 안구운동 장애
3) <u>**심하면 혼수상태 : 응급치료**(응급수술 및 스테로이드제재의 투여)를 요함</u>

23. 답) ④
뇌하수체 선종입니다. 이 경우에 TSA로 수술하는 것이 가장 효과적입니다.

24. 답) ②

경접형동 접근법(transsphenoidal approach : <u>TSA</u>)
<u>가) 접근이 용이하고 안전하여 대부분의 뇌하수체 선종에서 가장 많이 사용하는 수술법</u>
나) 장점 (出)- 올해는 가장 빨리 접근만 업근
(1) 뇌하수체에 직접적으로 가장 빨리 접근
(2) 정상조직과 종양조직을 더욱 쉽고 확실히 구별
(3) 환자에게 위험성이 적으며 수술적 상처가 적다.
(4) 시신경, 후각신경 등의 주위조직 손상이 적다.

25. [2013]
다음의 증상 중에서 뇌하수체 종양의 종괴효과에 의한 주변조직의 압박으로 발생할 수 있는 뇌신경 마비의 증상들로 이루어진 것은?

가. 안구운동장애(ocular palsy)
나. 안면마비 (facial palsy)
다. 안검하수 (ptosis)
라. 청력저하 (hearing disturbance)

① 가, 나, 다 ② 가, 다 ③ 나, 라
④ 라 ⑤ 가, 나, 다, 라

26. Pituitary Adenoma 에 대한 설명으로 옳은 것의 조합은?

가. 컴퓨터 단층 촬영(CT)검사에서 석회화가 동반되는 것이 특징적인 소견이다.
나. 수술적 치료는 경접형동적 접근법(TSA)이 주된 방법이다.
다. 유즙분비호르몬분비선종(prolactinoma)의 약물치료는 Octreotide를 투여한다.
라. 수술후 관리시에 뇌경색이나 뇌혈관연축을 방지하기 위해 저혈압을 피해야 한다

① 가, 나, 다 ② 가, 다 ③ 나, 라
④ 라 ⑤ 가, 나, 다, 라

27. 50세 남자 환자가 갑자기 발생한 심한 두통 후 시력저하를 호소하며 응급실에 내원하였다. 신경학적 검사에서 의식은 기면상태였으며, 경부강직을 보였다. 환자는 3년전 건강검진 중에 직경 2cm 정도의 뇌하수체 종양이 우연히 진단되었다고 한다. 그러나 당시에는 뇌하수체 종양과 관련된 증상이 없어서 특별한 치료를 받지는 않았으며, 최근에 시야가 점차 좁아지는 느낌이 있었으나, 특별한 치료나 검사를 받지는 않았다고 한다. 이 환자의 현재 상태와 과거력을 근거로 하였을 때 임상적으로 가장 가능성이 높은 진단은?

25. 답) ②
종괴효과(mass effect)에 의한 주변조직의 압박증상 (出)
4) 시신경 압박증상
가) 시력 저하
나) 시야장애 – 양측두성 반맹(bitemporal hemianopsia) (PPP,出) : 가장 전형적인 임상증상
5) 해면정맥동 압박증상 (PPP,出) : 제 3, 4, 5, 6 뇌신경 마비증상
※ 안검하수(ptosis) 가능. 안면마비(facial palsy), 청력저하(hearing disturbance)는 해당 안됨

26. 답) ③

가. 반드시 석회화가 동반된다고 할 수 없다.
다. **Prolactinoma : standard 치료 bromocriptine사용 (dopamine agonist)**

27. 답) 뇌하수체졸중 Pituitary apoplexy

뇌하수체 혹은 뇌하수체 선종 자체의 갑작스런 출혈이나 경색과 같은 혈관병변이 발생시 나타나는 증상.

심한 두통, 의식변화, 뇌막자극 징후, 시력 및 시야장애, 안구운동장애, 심하면 혼수상태

28. [2014]
다음의 증상 중에서 뇌하수체 종양의 종괴 효과에 의한 주변조직의 압박으로 발생할 수 있는 뇌신경 마비의 증상들로 이루어진 것은?
가. 양측 측두성 반맹 (bitemporal hemianopsia)
나. 안구운동장애 (opthalmoplegia)
다. 안검하수 (ptosis)
라. 안면마비 (facial palsy)
① 가, 나, 다
② 가, 다
③ 나, 라
④ 라
⑤ 가, 나, 다, 라

28. 답) ①

종괴효과(mass effect)에 의한 주변조직의 압박증상 (出)
6) 시신경 압박증상
가) 시력 저하
나) 시야장애 – 양측두성 반맹(bitemporal hemianopsia) (PPP,出) : 가장 전형적인 임상증상
7) 해면정맥동 압박증상 (PPP,出) : 제 3, 4, 5, 6 뇌신경 마비증상
※ 안검하수(ptosis) 가능. 안면마비(facial palsy), 청력저하(hearing disturbance)는 해당 안됨

29. (CBT문제와 동일)
Pituitary Adenoma 에 대한 설명으로 옳은 것의 조합은?

가. 직경 2cm 이하인 경우를 미세샘종(microadenoma)라고 한다
나. 성장호르몬 분비선종 환자의 주된 사망 원인은 수두증에 의한 뇌압 상승이다.
다. 유즙분비호르몬분비선종(prolactinoma)의 약물치료는 Octreotide를 투여한다.
라. 수술적 치료는 경접형동적 접근법(TSA)이 주된 방법이다.
① 가, 나, 다
② 가, 다
③ 나, 라
④ 라
⑤ 가, 나, 다, 라

29. 답) ④

가. 1cm 이하
나. 주된 사망원인 : 심혈관(고혈압, 동맥경화증), 당뇨병의 합병증
다. bromocriptine

30. Pituitary Adenoma 에 대한 설명으로 옳은 것의 조합은?

가. 직경 1cm 이하인 경우를 미세샘종(microadenoma)라고 한다. 나. 영상의학적 검사에서 석회화의 동반이 특징적인 소견이다. 다. 성장호르몬 분비선종 환자의 주된 사망 원인은 심혈관 질환과 당뇨병의 합병증이다. 라. 수술적 치료는 경두개적 접근법(transcranial approach, TCA)이 주된 방법이다.

① 가, 나, 다
② 가, 다
③ 나, 라
④ 라
⑤ 가, 나, 다, 라

30. 답 ②

가. **미세샘종(microadenoma)는 직경 1cm이하인 경우를 말합니다pp**
나. calcification은 드물다고 합니다.
다. 맞는 말입니다.
라. 수술적 치료시 대부분 경접형동적 접근법(TSA)으로 수술한다.

31. 다음의 증상 중에서 뇌하수체 종양의 종괴효과에 의한 주변조직의 압박으로 발생할 수 있는 뇌신경 마비의 증상들로 이루어진 것은?(2021-1 학기)

가. 안구운동장애(ocular palsy) 나. 동공 산대 (pupil dilation) 다. 안검하수 (ptosis) 라. 안면마비 (facial palsy)

① 가, 나, 다
② 가, 다
③ 나, 라
④ 라
⑤ 가, 나, 다, 라

31. ①

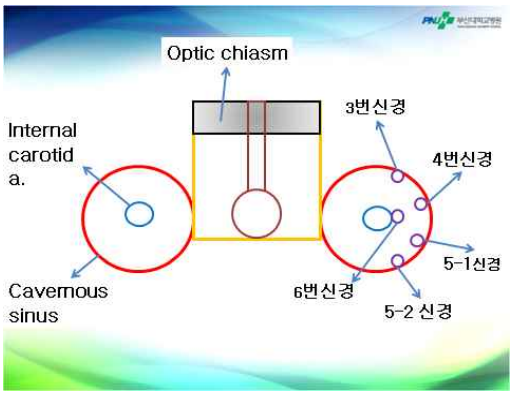

2, 3, 4, 5-1, 5-2, 6번 신경을 누른다
양측 측두성 반맹(bitemporal hemianopsia)-2번 optic n.
안구운동장애 (opthalmoplegia) - 3번 oculomotor n.
안검하수 (ptosis)- 3번 oculomotor n.
동공 산대 (pupil dilation) - 3번 oculomotor n.
따라서 facial n.는 해당이 안됩니다,
이전 출에는 청력장애가 오답선지로 출제되었습니다

32. Pituitary Adenoma에 대한 설명으로 옳은 것의 조합은? (2021)

가. 직경 1cm 이하인 경우를 미세샘종(microadenoma)라고 한다. 나. 프로락틴 분비 선종에서 수술 전 약물 치료는 외과적 적출을 어렵게 한다. 다. 성장호르몬 분비선종 환자의 주된 사망 원인은 심혈관 질환과 당뇨병의 합병증이다. 라. 수술적 치료시 경두개적 접근법(Transcranial approach, TCA)으로 수술한다.

① 가, 나, 다
② 가, 다
③ 나, 라
④ 라
⑤ 가, 나, 다, 라

32. 답 ①

가. 맞는 선지입니다, **미세샘종은 1cm 이하** 강조하셨습니다.

나. 맞는 선지입니다. p**rolactinoma 약물 치료는 종괴의 섬유화를 유발**할 수 있어 수술을 어렵게 합니다.

다. 맞는 선지입니다.

라. 틀린 선지입니다. TCA가 아닌 **TSA(경접형동적 접근, 코를 통한 방법)**를 사용합니다.

33. 다음의 증상 중에서 뇌하수체 종양의 종괴효과에 의한 주변조직의 압박으로 발생할 수 있는 뇌신경 마비의 증상들로 이루어진 것은? (2021)

가. 동공 산대 (pupil dilation) 나. 안면 마비 (facial palsy) 다. 안검하수 (ptosis) 라. 청력 저하 (hearing disturbance)

① 가, 나, 다
② 가, 다
③ 나, 라
④ 라
⑤ 가, 나, 다, 라

33. ②

종괴효과

1) 위로 자라 시신경 압박 - **시력저하, bitemporal hemianopsia**
2) 옆으로 자라면 해면정맥동 압박증상 - oculomoter n. 압박증상 : **안검하수(ptosis), 안구운동장애(ocular palsy), 동공 산대(pupil dilation)**
3) 두통, 인접 뇌조직 압박
※안면마비(Facial palsy), 청력저하(hearing disturbance), 후각장애(anosmia)는 해당 안됨

22- 올해 수업에서 이렇게 자세하게 말씀하시진 않았는데 빈출이니 알아둡시다.

34. Pituitary Adenoma 에 대한 설명으로 옳은 것의 조합은? (2022)

가. 직경 2cm 이하인 경우를 미세샘종(microadenoma)라고 한다. 나. 성장호르몬 분비선종 환자의 주된 사망 원인은 심혈관 질환과 당뇨병의 합병증이다. 다. 유즙분비호르몬분비선종(prolactinoma)에서 장기간 약물 치료는 종양의 섬유화를 유발하여 외과적 수술을 용이하게 한다. 라. 수술적 치료는 경접형동적 접근법(TSA)이 주된 방법이다.

① 가, 나, 다
② 가, 다
③ 나, 라
④ 라
⑤ 가, 나, 다, 라

34. 답 ③

가. **<u>미세샘종은 1cm 이하</u>**라고 수업 시간에 강조하셨습니다. 빈출이니 꼭 암기합시다.

나. 맞는 선지입니다. 빈출입니다. 뇌압 상승이 주된 사망 원인이라는 잘못된 선지로 자주 출제됩니다.

다. 장기간 약물 치료로 유발되는 종양의 섬유화는 외과적 수술을 더 어렵게 합니다.

라. 맞는 선지입니다. **<u>TSA(경접형동적 접근, 코를 통한 방법)</u>**가 주된 치료입니다.

35. 다음의 증상 중에서 뇌하수체 종양의 종괴효과에 의한 주변조직의 압박으로 발생할 수 있는 뇌신경 마비의 증상들로 이루어진 것은? (2022)

가. 안구운동장애(ocular palsy) 나. 동공 축소 (pupil constriction) 다. 안검하수 (ptosis) 라. 안면마비 (facial palsy)

① 가, 나, 다
② 가, 다
③ 나, 라
④ 라
⑤ 가, 나, 다, 라

35. ②

종괴효과

1) 위로 자라 시신경 압박 - **시력저하, bitemporal hemianopsia**
2) 옆으로 자라면 해면정맥동 압박증상 - oculomoter n. 압박증상 : **안검하수(ptosis), 안구운동장애(ocular palsy), 동공 산대(pupil dilation)**
3) 두통, 인접 뇌조직 압박
※안면마비(Facial palsy), 청력저하(hearing disturbance), 후각장애(anosmia)는 해당 안됨

가. 맞는 보기입니다.
나. 동공축소가 아닌 dilation입니다.
다. 맞는 보기입니다.
라. 안면마비는 해당되지 않습니다.

몇 년간 쭉 출제되는 빈출이니 꼭 알고 갑시다.